



UNIVERSIDAD NACIONAL AUTÓNOMA DE
MÉXICO



FACULTAD DE ODONTOLOGÍA

OPCIONES ENTRE DOS TÉCNICAS INVISIBLES Y UNA
CONVENCIONAL PARA EL TRATAMIENTO DE
ORTODONCIA.

T E S I N A

QUE PARA OBTENER EL TÍTULO DE

C I R U J A N A D E N T I S T A

P R E S E N T A:

BEATRIZ CRUZ LÓPEZ

TUTOR: Mtro. ALBERTO ABEL GONZÁLEZ ORTÍZ



Universidad Nacional
Autónoma de México

Dirección General de Bibliotecas de la UNAM

Biblioteca Central



UNAM – Dirección General de Bibliotecas
Tesis Digitales
Restricciones de uso

DERECHOS RESERVADOS ©
PROHIBIDA SU REPRODUCCIÓN TOTAL O PARCIAL

Todo el material contenido en esta tesis esta protegido por la Ley Federal del Derecho de Autor (LFDA) de los Estados Unidos Mexicanos (México).

El uso de imágenes, fragmentos de videos, y demás material que sea objeto de protección de los derechos de autor, será exclusivamente para fines educativos e informativos y deberá citar la fuente donde la obtuvo mencionando el autor o autores. Cualquier uso distinto como el lucro, reproducción, edición o modificación, será perseguido y sancionado por el respectivo titular de los Derechos de Autor.

A DIOS

Gracias, por haberme permitido llegar a este momento tan anhelado en mi vida.

A MIS PADRES: EVA Y NICOLÁS

Gracias por el, apoyo, consejos, y confianza en todos los años de mi vida. Por enseñarme que la perseverancia y el esfuerzo son el camino para lograr nuestros objetivos. Éste triunfo es de ustedes. **LOS AMO....**

A MIS HERMANOS Y HERMANAS: JAIME, ELOY, NANCY Y NELLY

Gracias por la motivación, amistad y la confianza que siempre me brindaron. Saben los cuatro siempre fueron mi modelo a seguir, para levantarme de los momentos difíciles. **LO LOGRAMOS....**

A MI QUERIDO ESPOSO: LUIS BENITO

Gracias por siempre estar en mis momentos más difíciles, y no solo profesionales. Alentándome, cuidándome y queriéndome.
Te amo, siempre agradezco a Dios por ponernos en el mismo camino. Soy inmensamente feliz a tu lado. **TE AMARÉ POR SIEMPRE.....**

AL MTRO. ALBERTO ABEL GONZÁLEZ ORTIZ

Gracias por el tiempo y empeño que dedicó en la realización de éste trabajo, por haber sido tan paciente, y gentil durante el mismo. **GRACIAS.....**

ÍNDICE

INTRODUCCIÓN.....	7
CAPÍTULO I	
1. Historia de la ortodoncia.....	8
1.1 Época primitiva.....	8
1.2 Época de Fauchard.....	9
1.3 Historia de la ortopedia.....	11
1.4 Ortodoncia.....	11
1.4.1 Ortodoncia preventiva.....	12
1.4.2 Ortodoncia interceptiva.....	13
1.4.3 Ortodoncia correctiva.....	14
CAPÍTULO II	
2. Historia clínica.....	15
2.1 Auxiliares de diagnóstico.....	16
2.1.1 Telerradiografía de cráneo.....	16
2.1.2 Ortopantomografía.....	17
2.1.3 Fotografías clínicas.....	17
2.1.3.1 Fotografías extraorales.....	18
2.1.3.2 Fotografías intraorales.....	19
2.1.3.3 Fotografías oclusales.....	20
2.1.4 Cefalometría.....	20
2.1.5 Modelos de estudio.....	21
2.1.6 Radiografía carpal.....	22
2.1.7 Set- up ortodóncico.....	22
2.2 Clasificación de las maloclusiones.....	23
2.2.1 Clase I.....	23
2.2.2 Clase II.....	24
2.2.2.1 Clase II división 1.....	25
2.2.2.2 Clase II división 2.....	25
2.2.3 Clase III.....	26
CAPÍTULO III	
3. Aparatología.....	27
3.1 Elección de la técnica.....	27
3.2 Técnica convencional.....	27
3.3 Técnica lingual.....	27
3.4 Técnica invisible.....	28
3.5 Aparatología fija.....	28
3.6 Aparatología removible.....	29

CAPÍTULO IV

4. Técnicas convencionales básicas.....	30
4.1 Técnica de edwise o arco de canto.....	30
4.2 Técnica del arco gemelar.....	32
4.3 Técnica de begg.....	33
4.4 Técnica bioprogresiva.....	35
4.5 Técnica del arco recto.....	36
4.6 Técnica de arcos seccionales.....	37

CAPÍTULO V

5. Técnica de fuerzas ligeras.....	41
5.1 Antecedentes.....	41
5.2 Ventajas.....	41
5.3 Desventajas.....	41
5.4 Indicaciones.....	41
5.5 Descripción de la técnica.....	41
5.5.1 Mínimo de fuerzas.....	41
5.5.2 Mínimo de desplazamiento dentario.....	43
5.5.3 Mínimo de tiempo.....	43
5.6 Estabilidad de los resultados.....	43

CAPÍTULO VI

6. Técnica ortodóntica lingual.....	44
6.1 Antecedentes.....	44
6.2 Indicaciones.....	45
6.3 Contraindicaciones.....	45
6.4 Ventajas.....	46
6.5 Desventajas.....	46
6.6 Diagnóstico.....	47
6.7 Selección del paciente.....	47
6.8 Brackets para técnica lingual.....	47
6.8.1 Brackets Fujita.....	47
6.8.2 Brackets Kelly.....	48
6.8.3 Brackets Paige.....	48
6.8.4 Brackets Quick lock.....	49
6.8.5 Brackets Philippe.....	50
6.8.6 Brackets Rosevear.....	51
6.8.7 Brackets Conceal.....	52
6.8.8 Brackets Stealth.....	53
6.8.9 Brackets Torque N/M.....	54
6.8.10 Brackets Speed.....	56
6.8.11 Brackets Evolution LT.....	56
6.8.12 Brackets Kurz 7th generation.....	57
6.8.12.1 Brackets para dientes anteriores.....	57
6.8.12.2 Brackets para premolares.....	58
6.8.12.3 Brackets para molares.....	59

6.9 Propiedades biomecánicas de los brackets.....	61
6.9.1 Control del torque.....	61
6.9.2 Control de alineación y nivelación.....	61
6.9.3 Control de las rotaciones.....	61
6.9.4 Control de las inclinaciones.....	62
6.9.5 Distancia Interbracket.....	62
6.9.6 Plano de mordida.....	63
6.10 Arcos de alambre en la técnica lingual.....	63
6.10.1 Arcos Standart.....	63
6.10.2 Arcos NiTi.....	64
6.11 Descripción de la técnica.....	64
6.11.1 Confección de modelos set- up.....	64
6.11.2 Técnica de set- up.....	65
6.11.3 Oclusograma y VTO.....	69
6.11.4 Corrección de modelos.....	71
6.11.5 Oclusión obtenida.....	71
6.11.6 Diseño del arco lingual.....	72
6.11.7 Posicionamiento de los brackets.....	72
6.11.8 Transferencia de brackets.....	74
6.12 Higiene oral con la técnica lingual.....	76
6.13 Retiro de la aparatología.....	77
6.14 Retenedor.....	77

CAPÍTULO VII

7. Técnica invisible con Invisalign.....	79
7.1 Antecedentes.....	79
7.2 Indicaciones.....	80
7.3 Contraindicaciones.....	81
7.4 Ventajas.....	81
7.5 Desventajas.....	81
7.6 Solicitud de la técnica por el paciente.....	82
7.7 Diagnóstico y opciones de tratamiento.....	82
7.7.1 Apiñamiento.....	83
7.7.2 Diastemas.....	85
7.7.3 Arcadas dentarias angostas.....	85
7.7.4 Mordida cruzada.....	86
7.7.5 Mordida profunda.....	87
7.7.6 Mordida abierta.....	87
7.7.7 Clase II.....	88
7.7.8 Clase III.....	89
7.8 Descripción de la técnica.....	89
7.8.1 Toma de impresiones.....	89
7.8.2 Registro de mordida o dimensión vertical.....	91
7.8.3 Envío del caso.....	92
7.8.4 Procesamiento.....	92
7.8.5 Clin check.....	93
7.9 Retención.....	94
7.10 Los anclajes con invisalign.....	95
7.11 Movimientos radiculares.....	95

7.12 Movimientos de extrusión.....	96
7.13 Movimientos de intrusión.....	96
7.14 Movimientos de torque.....	97
7.15 Tejidos dentales y periodontales.....	97
CONCLUSIONES.....	98
PROPUESTA.....	99
FUENTES DE INFORMACIÓN.....	100



INTRODUCCIÓN

A lo largo del tiempo hemos observado que desde los orígenes de la ortodoncia siempre esta en un cambio continuo de actualización con el fin de brindar lo último a los pacientes, tanto en materiales como en técnicas.

Durante esta evolución los ortodoncistas se han preocupado por las demandas de los pacientes.

Cada vez más nos encontramos con un mayor número de pacientes adultos, lo cuál nos orilla a tener diferentes opciones de tratamiento, ya que por gusto o por necesidad necesitan de tratamientos que sean estéticos.

La estética dental ha ocasionado que los investigadores como respuesta a las demandas, propongan tratamientos menos visibles por lo que actualmente encontramos la técnica lingual propuesta por Kurz durante los años 70, la cuál es una técnica fija en la que se colocan brackets como en la técnica convencional pero por la cara lingual de los dientes y la casi nueva técnica invisalign creada por la compañía Align Technology a finales de los años 90, que se trata de alineadores transparentes de policarbonato removibles.

Pero estas técnicas solucionan la parte estética y ¿también la funcional?

A partir de esta pregunta, en el presente trabajo de investigación se desarrollan ambas técnicas invisibles pero también, incluimos el desarrollo de la técnica convencional, con la finalidad de que a partir de lo que aquí se describe el paciente tenga una mayor visión, como las ventajas, desventajas, indicaciones, costos, tiempo del tratamiento, entre otras, de los diferentes tipos de técnicas, posibles para su tratamiento. Y así elija la que más le convenza.

CAPÍTULO 1

1. HISTORIA DE LA ORTODONCIA Y ORTOPEDIA

1.1 ÉPOCA PRIMITIVA

Dentro de los acontecimientos más destacados encontramos que en épocas remotas, se encontraron, en China, Japón y Fenicia referencias de enfermedades dentales, extracciones, e incluso de cavidades con fines curativos y estéticos. En Grecia fue donde se dio un mayor impulso a la Medicina, por lo que en escritos de Hipócrates, Aristóteles y Solón, nombran la erupción, función, colocación y tratamiento de los dientes. A raíz de la conquista de Grecia por los romanos, muchos médicos se trasladaban a Roma y en la época cristiana florece la Medicina con hombres como Galeno, Horacio y Celso. Este último dio a conocer la extracción de los dientes temporales cuando se producía desviación de los permanentes y afirmó 25 años antes de cristo que los dientes se podían mover por medio de la presión ejercida con los dedos. ^{1, 2}

Hipócrates fue de los primeros en comentar sobre la deformidad craneofacial y se refirió a ella de la siguiente manera: existen individuos con cabezas de forma alargada, cuellos gruesos y huesos fuertes. Otros tienen paladares marcadamente arqueados, sus dientes están dispuestos irregularmente, apiñándose uno con otro. ³




Fig. 1. Aristóteles, Hipócrates y Solón

1.2 ÉPOCA DE FAUCHAR (1728-1803)

En Francia, Pierre Fauchard situó la Odontología en un plano científico. En 1728 publicó su libro *Le Chirurgien Dentiste*, donde escribe el primer aparato de Ortodoncia, llamado “bandelette”, el cual consistía en una pequeña banda metálica, con perforaciones que permiten el paso de hilos para sujetar los dientes vecinos al diente desviado y que se coloca por vestibular o lingual, según el movimiento deseado. Actualmente seguimos trabajando con ese aparato, el cual ahora es llamado arco de expansión.^{1,2}



Fig. 2 Pierre Fauchard

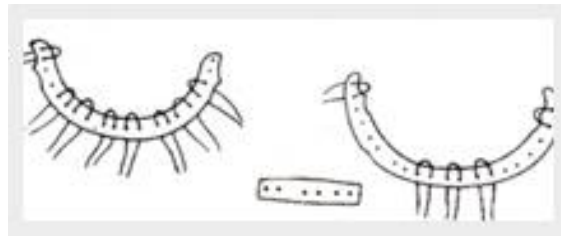


Fig. 3 Bandelette de Fauchard

En Inglaterra, John Hunter, publicó en el año 1771 su obra *History of Human Teeth*, en la que se refiere a la oclusión dentaria y a la reabsorción de las raíces de los dientes temporales y explica que los dientes posteriores inferiores van obteniendo espacio en el arco dentario gracias a la reabsorción del borde anterior de la rama de la mandíbula, recomienda la extracción de los dientes cuando están demasiado desbullados, para lograr espacio para la colocación de los demás.¹

En tumbas del antiguo Egipto, Grecia, y en la cultura maya de México, se han encontrado artefactos arqueológicos, que son toscos aparatos aparentemente diseñados para regularizar los dientes.³

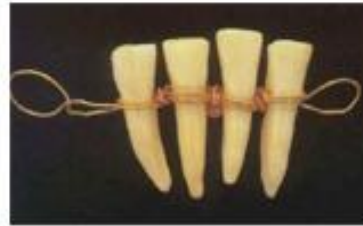

Fig. 4 Aparatos antiguos

En estados unidos la ortodoncia tiene su origen cuando Edward H. Angle publicó un sistema de aparatos para corregir irregularidades de los dientes y estableció una escuela en San Luis para el entrenamiento de odontólogos como especialistas en ortodoncia, y en el siguiente año fundó la Sociedad Americana de Ortodoncistas. Es considerado como "genio de la ortodoncia", introduce un nuevo concepto de ortodoncia: "la ortodoncia es una ciencia médica que tiene por objeto el estudio y tratamiento de la maloclusión de los dientes". La oclusión es la base de la ciencia de la ortodoncia. Establece la clasificación de las maloclusiones que todavía es hoy mundialmente utilizada. Combate las extracciones con fin de regularización e impone una aparatología propia



Fig. 5 Edward Angle



1.3 HISTORIA DE LA ORTOPEDIA

Por otra parte en Europa los primeros líderes en el terreno estudiaron más el papel del esqueleto craneofacial en las anomalías dentofaciales y la maloclusión.^{1,3}

Ellos estaban convencidos que los aparatos funcionales transmitían, eliminaban y orientaban fuerzas naturales, como son la actividad muscular, el crecimiento, y la erupción dental, por mencionar algunas.⁴

Roux en 1883 fue el primero en describir la influencia que tienen las fuerzas naturales y la estimulación funcional, sobre la forma.

Häulp en 1938 aplicó los conceptos de Roux para corregir deformidades del maxilar y mandíbula.

Posteriormente Schwarz en 1952 dijo que los activadores además de transmitir fuerzas funcionales intermitentes, también producen fuerzas compresivas leves.

Otros autores como Benninghoff en 1933, Pauwels, Weinmann y Sicher en 1955, Moss, Petrovic, Moyers, Mc Namara y Sander, demostraron que la aplicación de cualquier fuerza aplicada altera el equilibrio de los tejidos.⁴

1.4 ORTODONCIA

Antes de explicar sus técnicas, debemos conocer el significado de la “ortodoncia” que proviene de dos vocablos griegos: “orthos”, que significa enderezar o corregir y “dons”, que significa diente.¹



Ésta es la rama de la odontología que se ocupa del estudio del crecimiento del complejo craneofacial, el desarrollo de la oclusión y el tratamiento de las anomalías dentofaciales.³

Su principal objetivo es lograr el mejor equilibrio posible entre la estabilidad, funcionalidad, oclusión, y la estética tanto dental como facial.⁵

Para su estudio se divide en tres estadios:

- ortodoncia preventiva
- ortodoncia interceptiva
- ortodoncia correctiva

1.4.1 ORTODONCIA PREVENTIVA

La podemos definir como la rama de la ortodoncia que estudia los procesos y medidas destinados a evitar la aparición y difusión de cuadros de maloclusiones, en edades tempranas. Regularmente la mayoría de los seres humanos al principio tienen una oclusión normal por lo que el fin principal del dentista es conservarla igual. Thomas M. Graber la define como la acción ejercida para conservar la integridad de lo que parece ser oclusión normal en determinado momento.⁶

Como tratamiento, en la mayoría de los casos se emplean técnicas de desgaste dentario y aparatos removibles ortopédicos simples los cuales eliminan todos los factores que alejan o desvían el crecimiento del complejo bucofacial de su causa normal. Comprende el control de hábitos nocivos para el desarrollo estomatognático (succión digital o de objetos); el empleo de mantenedores de espacio en casos de extracción prematura de piezas

temporales, la extracción de supernumerarios o de cualquier otro factor que altere el patrón eruptivo de piezas permanentes.⁷

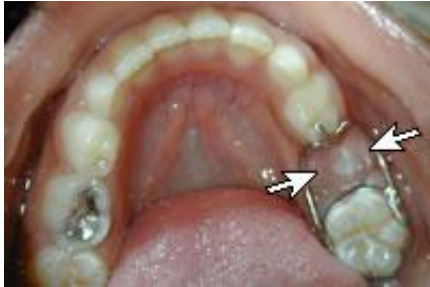

Fig. 6 Mantenedor de espacios



Fig. 7 Ejemplo de Hábitos

1.4.2 ORTODONCIA INTERCEPTIVA

Es la parte de la ortodoncia que reconoce y elimina las irregularidades de malposición en el complejo dentofacial.¹

Está encaminada a interceptar desviaciones que una vez instauradas alejan del complejo craneofacial de su crecimiento y desarrollo normal, sobre todo en pacientes jóvenes, se emplean diferentes técnicas o interacción de ellas y actúa sobre la maloclusión que esta desarrollándose evitando el empeoramiento de la anomalía.⁷

Para nosotros poder intervenir se necesita conocer el estado normal de los aspectos oclusales, para poder reconocer los estados desviados de la norma, sobre todo en estados tempranos del desarrollo de la dentición, es decir dentición temporal y mixta. Además se hace necesario reconocer los aspectos involucrados en un diagnóstico ortodóncico, de modo de poder integrar los aspectos óseos o esqueléticos, dentarios, musculares y funcionales, que nos ayudará en el plan de tratamiento que permita mantener o devolver la salud a nuestros pacientes infantiles sobre una base sólida de conocimientos, actitudes y procedimientos relacionados con esta área de la odontología que tiene como característica principal ser de largo plazo y por lo

tanto necesariamente requiere del control de la evolución del paciente durante muchos años.⁸

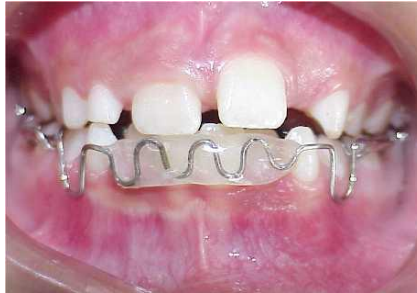

Fig. 8 Arco lingual tipo spring aliner

1.4.3 ORTODONCIA CORRECTIVA

Es la parte de la ortodoncia que se encarga de corregir un problema o maloclusión que ya alteró el curso normal del complejo bucofacial. Está encaminado a edades juveniles y adultas con indicaciones precisas, empleando procedimientos técnicos para reducir o eliminar el problema.⁷ Existen diferentes técnicas que van desde aparatos ortodónticos removibles hasta aparatos ortodónticos fijos, esta dirigida a una maloclusión ya consolidada y en progreso de deterioro, ya que el desorden oclusal se ha producido y se acude a los procedimientos correctivos para restablecer la normalidad morfológica funcional y estética. Es muy común que necesitemos de la valoración y ayuda de otros especialistas y aún de su intervención, como el cirujano maxilofacial, cirujano plástico, entre otros.⁷

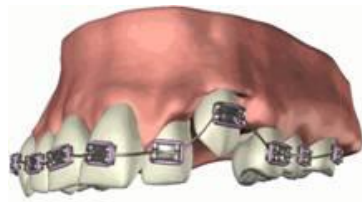


Fig. 9 Ortodoncia Convencional



CAPÍTULO II

HISTORIA CLÍNICA

2. HISTORIA CLÍNICA

La historia médica del paciente puede proporcionar datos muy importantes al ortodoncista, empezando por la edad y sexo del paciente, ya que con estos pequeños datos se puede determinar el crecimiento y desarrollo del paciente. Así mismo es de suma importancia conocer la forma de alimentación durante la infancia, hábitos bucales como chuparse los dedos, morderse las uñas o los labios, empujar la lengua etc.

También se debe realizar un examen clínico ya que nos va a proporcionar datos muy valiosos que nos pueden ayudar a interpretar y aumentar la precisión del diagnóstico junto con otros medios. Durante éste examen se puede observar los tejidos periodontales, la edad dental, tipo de maloclusión, pérdida prematura de dientes, tipo facial, equilibrio estético, postura, entre otros.

Para llegar a un adecuado diagnóstico, además de la historia clínica y el examen clínico, es conveniente incluir otros métodos, como los modelos de estudio del paciente, radiografías como la ortopantomografía, la carpal y la lateral de cráneo, así como fotografías del paciente al inicio de su tratamiento, tanto extrabucales como intrabucales.

2.1 AUXILIARES DE DIAGNÓSTICO

2.1.1 TELERRADIOGRAFÍA DE CRÁNEO

Gracias a esta técnica podemos explorar las relaciones del esqueleto craneal con el facial, la situación de los elementos aislados del esqueleto de la cara, la estructura del sistema dentoalveolar así como la vía aérea superior.

El análisis entre las relaciones anatómicas del esqueleto craneomaxilofacial y las partes blandas de su entorno permite la valoración y por lo tanto la elección del tratamiento ortodóncico respectivo para cada persona.

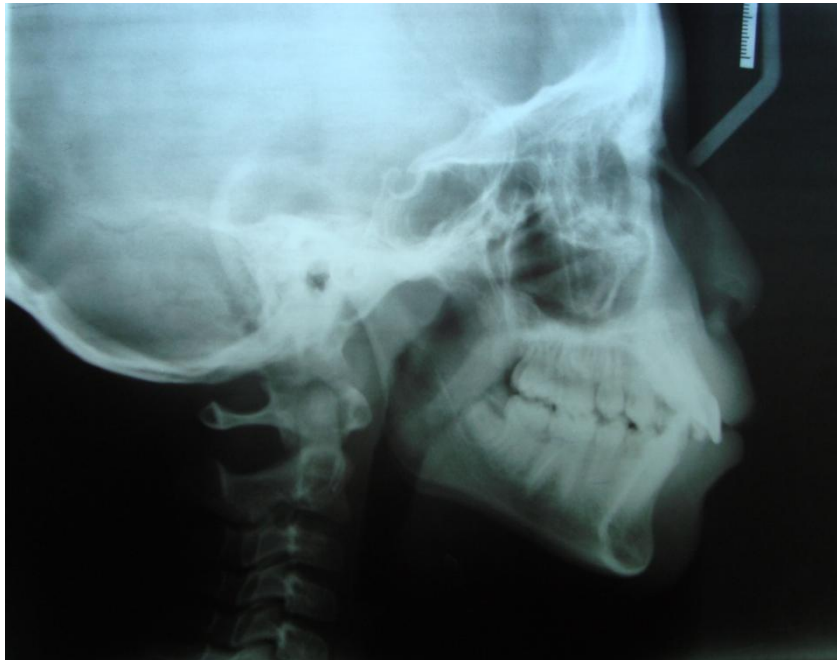

Fig. 10 Telerradiografía lateral

2.1.2 ORTOPANTOMOGRAFÍA

En ésta radiografía vamos a observar múltiples datos como son el número de piezas dentarias superiores e inferiores, vías aéreas, tumores, caries dental, las restauraciones que tiene en boca el paciente, la línea media, la ATM, senos paranasales, apiñamiento, entre otros.

A través del trazado de la radiografía panorámica de Levandovsky encontraremos asimetrías del maxilar y mandíbula.

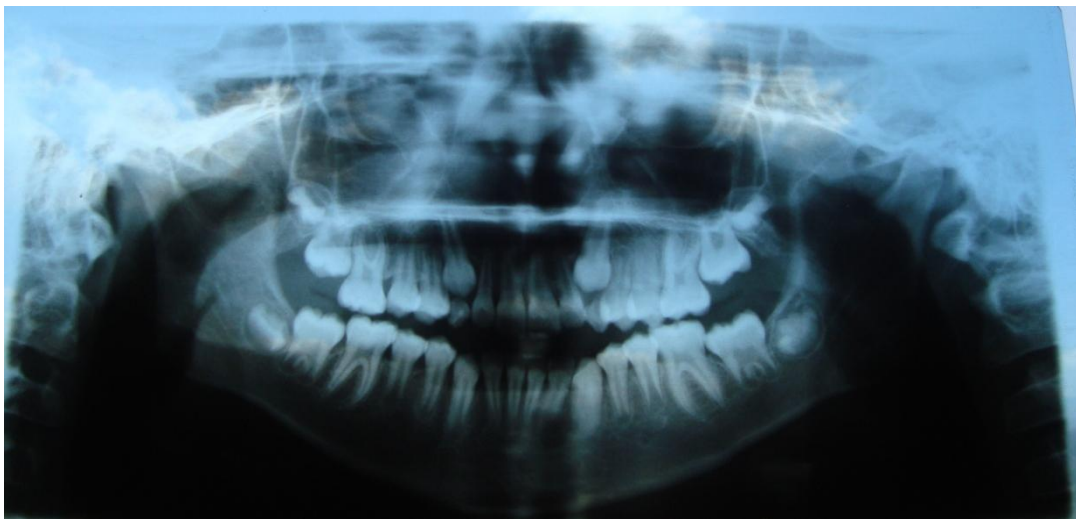


Fig. 11 Ortopantomografía

2.1.3 FOTOGRAFÍAS CLÍNICAS

Son un valioso auxiliar para el diagnóstico ya que nos ayudan a apreciar el equilibrio facial, tipo facial, y armonía de las características externas.

Es de suma importancia llevar un control fotográfico durante las diferentes etapas del tratamiento ortodóntico y con esto formar un ejemplo gráfico tanto para el paciente como para los padres y así comparar los datos. Además que sirven para tener un registro de los dientes y de los tejidos de revestimiento.

Se recomienda tomar fotografías iniciales, intermedias y finales, así como con la colocación de algún aparato o dispositivo extra.

2.1.3.1 FOTOGRAFÍAS EXTRABUCALES

Estas muestran la cara del paciente tanto de frente como de perfil, y se toman al principio y al final del tratamiento. Con estas podemos determinar el tipo facial y el tipo de perfil del paciente.

En ocasiones se puede tomar la de frente con el paciente serio y otra con una sonrisa ya que esta última es útil para observar la relación entre los dientes y los labios.



Fig. 12 fotografía de frente

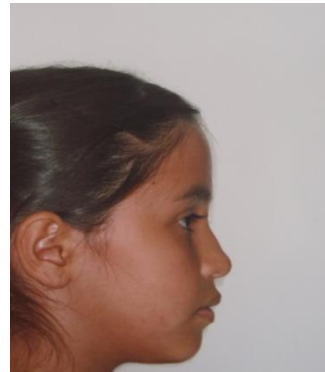


Fig. 13 Fotografía de perfil



Fig. 14 Fotografía con sonrisa

2.1.3.2 FOTOGRAFÍAS INTRABUCALES

Realizaremos tres tomas: vista frontal, vista lateral del lado derecho y vista lateral del lado izquierdo, en éstas será necesario el uso de separadores de plástico transparentes. Con estas fotografías vamos a poder identificar la clase de maloclusion del paciente, así como si existen sobremordidas, mordidas abiertas, el estado periodontal, entre otras.

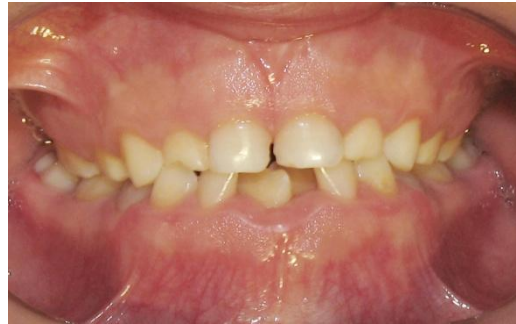

Fig. 15 Fotografía intraoral frontal

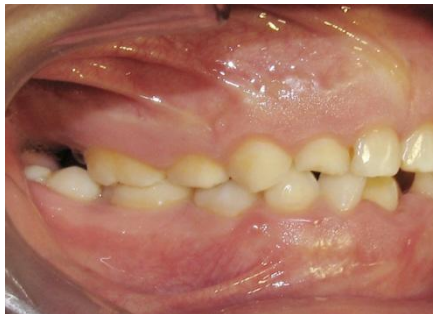

Fig. 16 Fotografía lateral derecha

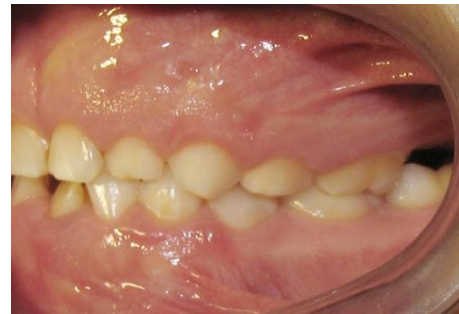

Fig. 17 Fotografía lateral izquierda

2.1.3.3 FOTOGRAFÍAS OCLUSALES

Son dos fotografías que deben registrar la vista oclusal del arco superior e inferior, lo cual solo es posible con la ayuda de un espejo oclusal y un separador ya sea de metal o de plástico, para los labios.

Por medio de las cuáles vamos a observar la forma de las arcadas dentales, así como si existen diastemas, apiñamientos, colapsos, etc.

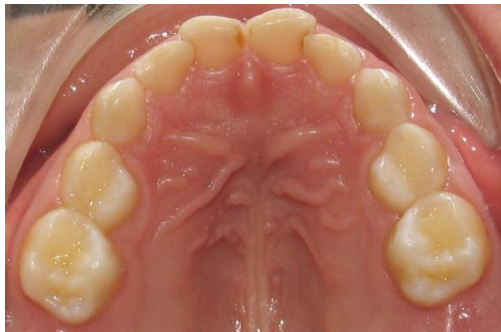

Fig. 18 Fotografía oclusal superior

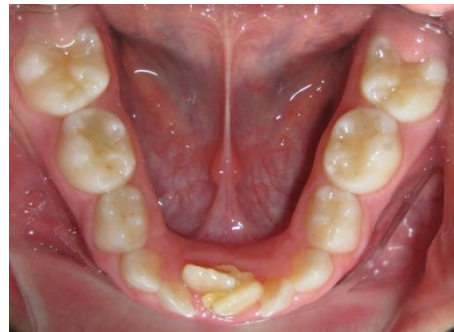

Fig. 19 Fotografía oclusal inferior

2.1.4 CEFALOMETRÍA

Es un método por medio del cual obtenemos medidas lineales y angulares de los diversos elementos anatómicos del cráneo y de la cara, las cuales son comparadas con unos valores ya determinados como norma de acuerdo a sexo y edad lo que nos permite calcular e interpretar para llegar a un diagnóstico objetivo.⁹

Los objetivos de la cefalometría son principalmente, el diagnóstico de la posición entre la base del cráneo, el complejo nasomaxilofacial y la mandíbula, en los planos sagital y vertical. Así como el diagnóstico de la posición de los dientes con respecto a sus bases óseas.

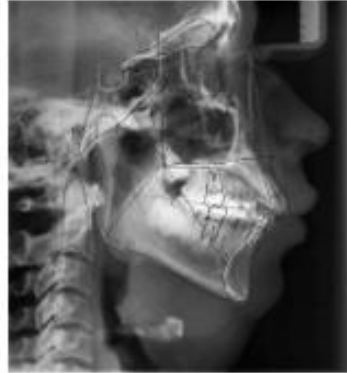

Fig. 20 Cefalometría

2.1.5 MODELOS DE ESTUDIO

Constituyen un registro continuo del desarrollo del paciente. Los datos recavados en el estudio de los modelos sirven para confirmar y corroborar las observaciones realizadas en el examen bucal.

Se pueden observar problemas como, la pérdida prematura, retención prolongada, falta de espacio, giroversión, malposición de dientes, diastemas por frenillos. Para poder hablar acerca de la forma, tamaño y simetría de las arcadas y dientes, es necesario, observar y sobre todo medir para un resultado real.

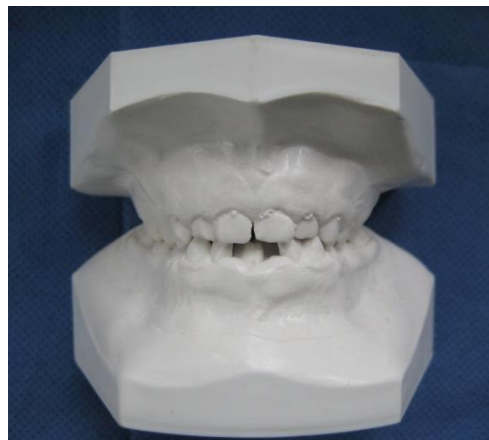

Fig. 21 Modelos de estudio

2.1.6 RADIOGRAFÍA CARPAL

Ofrece al ortodoncista datos que interpretados en su totalidad proporcionan la edad ósea del paciente y por lo tanto su estadio de desarrollo. El cuál ocurre en un periodo de dos años, en el que el niño alcanza su mayor desarrollo y maduración de las dimensiones craneofaciales.

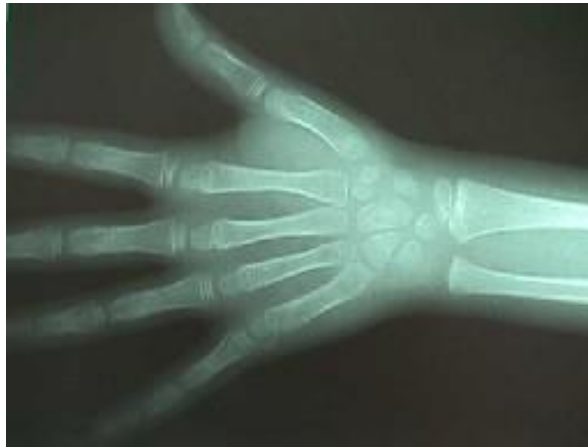

Fig. 22 Radiografía carpal

2.1.7 SET-UP ORTODÓNCICO

Nos proporciona información acerca del funcionamiento que tienen los dientes, la mandíbula y su relación con la base del cráneo.

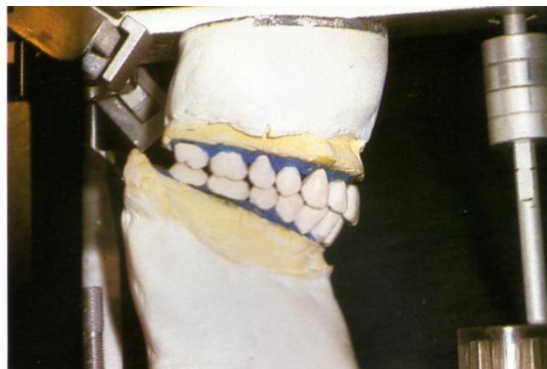


Fig. 23 Ejemplo de Set- up

2.2 CLASIFICACIÓN DE LAS MALOCLUSIONES

Las maloclusiones las encontramos en la mayoría de las personas, y estas alteraciones pueden afectar simultáneamente a dientes, huesos, músculos y nervios.

Debido a que existe una gran diversidad en los aspectos de las maloclusiones, orilló a los ortodoncistas a realizar clasificaciones. Pero debemos tomar en cuenta que estas clasificaciones tienen limitaciones y la mayor de ellas es que aunque exista semejanza y las maloclusiones sean de la misma clase, sus agentes causales son diferentes. A lo largo del tiempo han existido varias clasificaciones pero la más utilizada por los ortodoncistas hasta el día de hoy es la de Angle quién en 1899 pensó que el primer molar permanente superior siempre ocupaba la misma posición en el esqueleto craneofacial, y que las desarmonías eran a causa del desarrollo anteroposterior de la arcada inferior, con relación a él.⁹

2.2.1 CLASE I

En la cuál la cúspide mesiovestibular del primer molar superior, ocluye en el surco mesiovestibular del primer molar inferior. Generalmente estos pacientes presentan un perfil facial recto y un equilibrio en la función de los músculos peribucales, la masticación y la lengua.

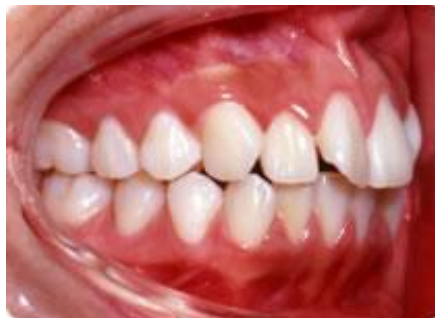

Fig. 24 Clase I de Angle

A pesar de presentar una clase I molar, pueden presentar problemas oclusales como son, el apiñamiento, diastemas, mordida abierta, sobremordida, y mordida cruzada.⁹

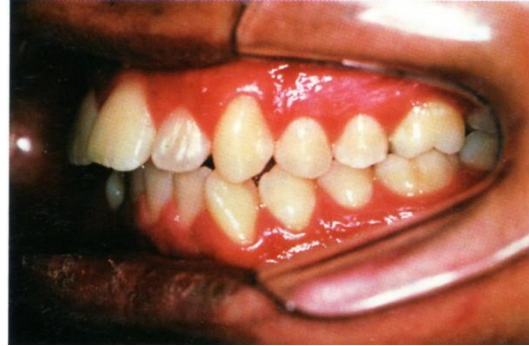
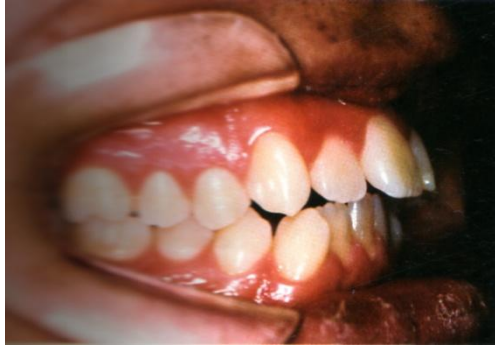
Fig. 25 Clase I con mordida abierta derecha Fig. 26 Clase I con mordida abierta izquierda

2.2.2 CLASE II

Es llamada también distoclusión, ya que el surco mesiovestibular del primer molar permanente inferior se encuentra distalizado con relación a la cúspide mesiovestibular del primer molar superior. Estos pacientes regularmente tienen un perfil facial convexo.

En algunos casos esta clase sólo se presenta de un lado, por lo que deberemos utilizar la palabra subdivisión, ya sea derecha o izquierda según sea el caso.

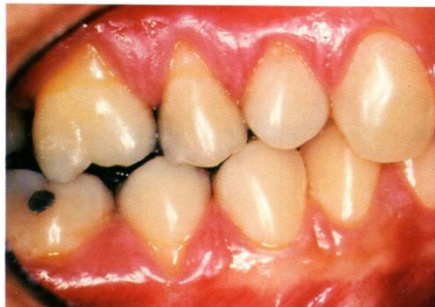

Fig. 27 Clase II de Angle

Esta clase a su vez tiene dos divisiones que son la 1 y la 2.

2.2.2.1 CLASE II DIVISIÓN 1

Estos pacientes presentan clase molar II y en la parte anterior una inclinación hacia vestibular de los incisivos superiores, su perfil facial generalmente es convexo, en estos pacientes podemos encontrar un desequilibrio en la musculatura facial a causa del overjet, que es la distancia que existe entre la cara vestibular de los incisivos inferiores y la cara palatina de los incisivos superiores.

Podemos encontrar la presencia de mordida profunda, mordida abierta, problemas de espacio, y mordida cruzada.⁹

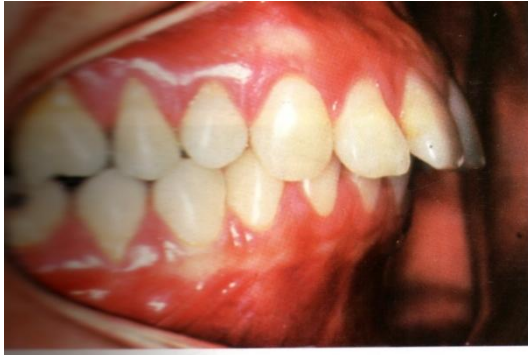

Fig. 28 Clase II división 1

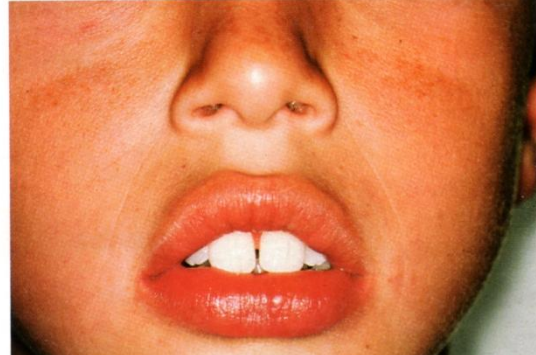

Fig. 29 Desequilibrio en la musculatura

2.2.2.2 CLASE II DIVISIÓN 2

Esta clase engloba a los pacientes que presentan clase II molar y además los incisivos superiores se encuentran palatinizados o verticalizados.

En estos pacientes encontramos perfil facial recto o levemente convexo, la musculatura se encuentra equilibrada o con una mínima alteración. Podemos encontrar una sobremordida.⁹

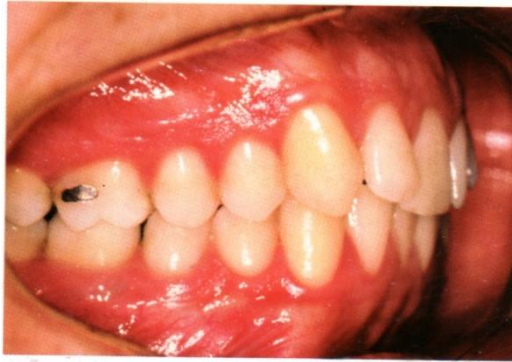

Fig. 30 Clase II división 2

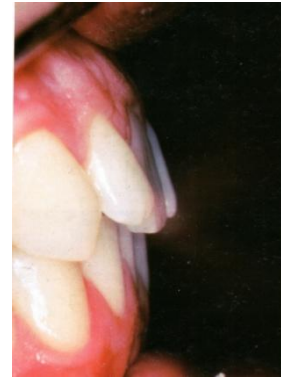

Fig. 31 Vista lateral

2.2.3 CLASE III

En esta vamos a observar que el primer molar permanente inferior así como su surco mesiovestibular se encuentra mesializado en relación a la cúspide mesiovestibular del primer molar permanente superior. El perfil facial normalmente es cóncavo y su musculatura se encuentra desequilibrada. Las mordidas cruzadas tanto anterior como posterior son frecuentes.

También en esta clase si solo la encontramos de un lado emplearemos la palabra subdivisión izquierda o derecha, según el caso.⁹

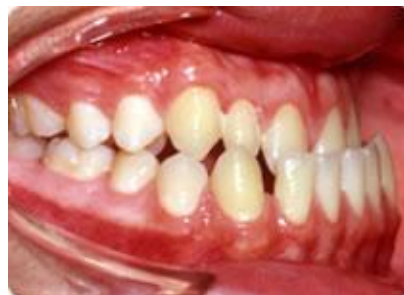

Fig. 32 Clase III de Angle



CAPÍTULO III

APARATOLOGÍA

3.1 ELECCIÓN DE LA TÉCNICA

3.2 TÉCNICA CONVENCIONAL

Es la técnica más conocida, es en la que los brackets se colocan en la cara vestibular de los dientes, se encarga de la corrección de casi todas las anomalías dentofaciales, existe un poco de molestia durante el tratamiento, ya que irrita un poco los labios, impide masticar alimentos de consistencia dura, pero dura solo el tiempo de adaptación, algunas personas consideran que esta técnica es antiestética, quizá si lo sea pero es muy funcional.

3.3 TÉCNICA LINGUAL

Es considerada también como técnica invisible ya que se trata de colocar los brackets por la parte lingual de los dientes, generalmente trata los mismos casos que la técnica convencional.

Sin embargo es un poco mas costosa, tarda un poco más de tiempo en finalizar el tratamiento, y en ocasiones puede ser mas molesta por las consecuencias que esta ocasiona como, irritación en la lengua, cambio en la fonación, higiene, en la elección de los alimentos, preferentemente blandos, entre otras, cabe mencionar que son situaciones a las que se adapta el paciente en poco tiempo.



3.4 TÉCNICA INVISIBLE

Es una técnica realmente invisible y cómoda, ya que se trata de alineadores invisibles removibles, no causan ninguna molestia, no dificulta la higiene dental, pero en esta se requiere totalmente de la colaboración del paciente, para que realmente los use, con esta técnica no se pueden tratar todas las maloclusiones, tarda mas el tratamiento y los costos se elevan mas que con las otras técnicas.

3.5 APARATOLOGÍA FIJA

Aparatología fija, es el nombre que se le da en ortodoncia a los instrumentos terapéuticos que utiliza el ortodoncista, que van adheridos y cementados de manera temporal a los dientes para corregir anomalías de posición dentaria o de los maxilares.¹⁰

La aparatología fija es la más usada en la actualidad. En la cuál se utilizan principalmente brackets, bandas, arcos de alambre, botones, y resortes, entre otros. El bracket es la parte pasiva del aparato fijo que va pegado al diente y donde introducimos los alambres, que es la parte activa. Los brackets pueden ser metálicos o cerámicos. Estos últimos, llamados brackets estéticos.

Los aparatos fijos poseen una sofisticada potencia para modificar las posiciones dentarias y cambiar hasta cierto punto las dimensiones del maxilar y la mandíbula. Se pueden utilizar a cualquier edad del paciente y exige un protocolo para un diagnóstico adecuado, que en ocasiones precisa, de alguna extracción dentaria para la correcta recolocación de los dientes mal posicionados.



3.6 APARATOLOGÍA REMOVIBLE

Son aquellos aparatos que pueden ser colocados y removidos por el paciente y son utilizados de forma intermitente.¹⁰

Nos ayudan a corregir defectos óseos aprovechando el crecimiento del paciente. Son aparatos no útiles en adultos. Su uso condiciona los resultados del tratamiento. Cuantas más horas se lleva puesto más rápida y evidente será la corrección. Se necesitan utilizar un mínimo de cuatro a seis horas, durante el día y durante toda la noche.

El tratamiento se logra mediante la acción de elementos mecánicos activos, tales como: resortes, arcos, tornillos y demás.



CAPÍTULO IV

TÉCNICAS CONVENCIONALES BÁSICAS

4.1 TÉCNICA EDGEWISE O DE ARCO DE CANTO

Después de varios y diversos proyectos en 1925 Angle presento la mas completa aparatología de arco de alambre, la llamo técnica edgewise, su nombre deriva del recorrido del arco, de sección rectangular, que no esta introducido en las ranuras de los brackets por su lado plano (flatwise), sino por su lado estrecho, por el canto (edgewise).

La característica fundamental de esta técnica es el uso de alambre de versión rectangular, que no debe ser utilizado en todas las etapas del tratamiento. Se inicia el tratamiento con alambres redondos, con un diámetro progresivamente mayor hasta que se utilizan arcos de canto seccionales, escalonados o continuos. El tratamiento se puede realizar de la siguiente manera.

PRIMERA ETAPA

- Enderezamiento de dientes inclinados.
- Corrección de dientes rotados.
- Tratamiento del apiñamiento.
- Tratamiento de mordidas cruzadas de dientes aislados o de grupos dentarios.
- Tratamiento de maloclusiones.



SEGUNDA ETAPA

- Tratamiento de las supraposiciones e infraposiciones mas importantes, esto es, nivelado de la curva de compensación sagital.
- Continuación del tratamiento de la maloclusión.

TERCERA ETAPA

- En caso de extracción de dientes: distalamiento de caninos e incisivos, o cierre del espacio desde distal.
- Continuación del tratamiento de la maloclusión.

CUARTA ETAPA

- Regularización de las arcadas hasta alcanzar la forma de arco ideal, tanto superior como inferior.
- Estabilización de la clase I.

QUINTA ETAPA

- Contención y cuidados posteriores.

Una vez terminada la segunda etapa del tratamiento, los dientes tienen que estar ya colocados de manera que el arco pueda entrar pasivamente en las ranuras de los brackets, que en este momento ya estarán todas a la misma altura. Frecuentemente el distalar los caninos tiene que anteponerse, ya que un fuerte apiñamiento del sector anterior debería ser tratado antes del nivelado de la arcada. Los arcos continuos se van adaptando cada vez más a la forma del arco ideal, hasta que se alcanza el objetivo final del tratamiento. Generalmente no se puede prescindir de los arcos faciales ni elásticos tanto intermaxilares como intramaxilares.¹¹

4.2 TÉCNICA DEL ARCO GEMELAR

Lo característico de este aparato son los dos alambres de acero duro y elástico, de 0.20- 0.28 mm, montados paralelos en el sector de los dientes anteriores, y que a nivel de los caninos por ambos lados se introducen en dos tubos redondos de 28 mm de largo y 0.9 mm de diámetro. Estos tubos se introducen en otros soldados a las bandas de los primeros molares. Los extremos de los arcos gemelos están inmovilizados en los tubos de 28mm mediante una serie de acodaduras. Estos tubos y los de las bandas, pueden ser ovales, con lo que se elimina el peligro de que el aparato de arcos gemelos se entregue.

La técnica indicada por Johnson tiene la gran ventaja de permitir hacer tratamientos precoces en la dentición mixta. Con un embandado mínimo de la arcada se pueden aplicar fuerzas, dosificadas con extraordinaria precisión a nivel del sector incisivo.

Esta aparatología es muy apropiada para la retrusión de un diente protruido con diastemas y para el tratamiento de dientes anteriores rotados o inclinados.

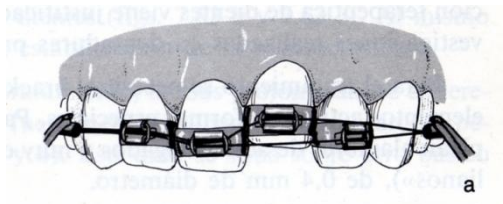


Fig. 33 Ejemplo para extruir el 21

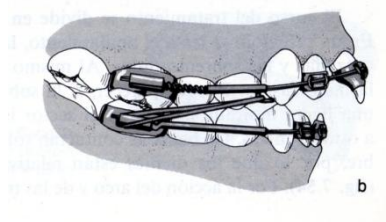


Fig. 34 Ejemplo para tratar clase II

También se pueden tratar precozmente maloclusiones con ayuda de tracciones intermaxilares mediante el uso de elásticos.



Es muy útil el empleo del arco doble para hacer saltar la mordida de incisivos en mordida cruzada y supraoclusión y también en pacientes con labio leporino, y fisura palatina, cuando los incisivos hacen erupción rotados y con una sobremordida anterior inestable. El método tiene grandes ventajas para alinear incisivos que hayan estado retenidos por algún diente conoideo supernumerario. Estos incisivos suelen estar en la arcada casi siempre girados y en infraposición, ambos síntomas se pueden tratar muy bien moviendo simultáneamente los dientes en sentido vertical y sagital.¹¹

4.3 TÉCNICA DE BEGG

El sistema de tratamiento preconizado por Begg hacia mediados de los años 50 presupone, normalmente, la extracción de los primeros premolares o de los primeros molares. La necesidad de la extracción terapéutica de dientes viene justificada por los resultados de investigaciones realizadas en dentaduras prehistóricas. Para el tratamiento se necesitan brackets, elementos de anclaje y elementos activos de formas especiales. Para mover los dientes se emplean alambres de acero delgados y muy elásticos, de 0.4 mm de diámetro. El curso del tratamiento se divide en tres etapas.

En la primera etapa se trata el apiñamiento, las rotaciones, las mordidas cruzadas y las sobremordidas. Al mismo tiempo se interviene sobre la maloclusión. Si la sobremordida se corrige puede aparecer, una ligera mordida abierta en el sector anterior. En contraposición a otras técnicas, los brackets contactan sólo en un punto con el alambre, por lo que los dientes están relativamente sueltos en el arco.

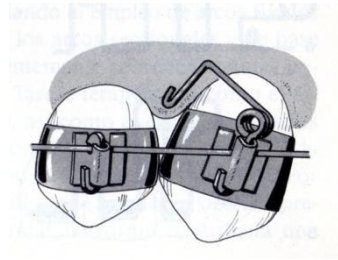


Fig. 35 Bracket de Begg, con resorte de enderezamiento

Por la acción del arco y de las tracciones intermaxilares con elásticos se llega, por fin, a una posición verticalizada de los incisivos superiores.

En la segunda etapa se completa el cierre de espacios a costa de considerables versiones de dientes. Al mismo tiempo se prosigue con la estabilización de la neutroclusión.

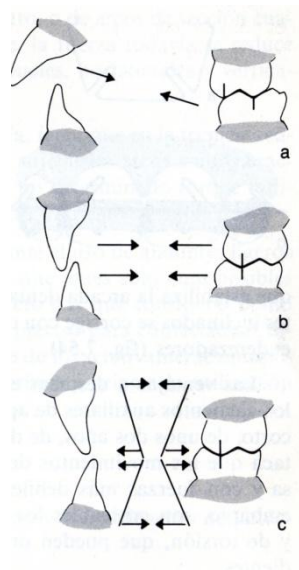


Fig. 36 Las tres fases de la técnica de Begg

En la tercera etapa de tratamiento, que es la más prolongada, se enderezan los incisivos, en parte fuertemente inclinados, con un arco especial de torque. Este arco se sitúa sobre otro básico que estabiliza la arcada dentaria.

La posición de los ejes de los dientes inclinados se corrige con delgados resortes (0.35 mm de diámetro) enderezador.

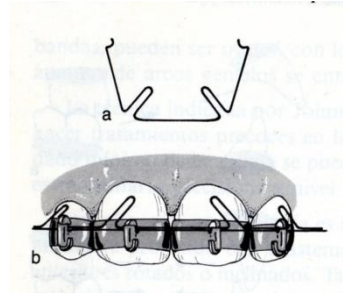


Fig. 37 Arco de torque en la técnica de Begg

Las ventajas a destacar en la técnica de Begg es que no utiliza elementos auxiliares de apoyo extraoral y el tiempo de duración del tratamiento es relativamente corto, de unos dos años. Además se destaca que los movimientos de versión se pueden realizar más rápidos y con fuerzas más débiles que los movimientos en bloque. Sin embargo, los movimientos enderezadores y de torsión, no son aceptados ya que pueden originar reabsorciones radiculares de los dientes.¹¹

4.4 TÉCNICA BIOPROGRESIVA

La terapia bioprogresiva es una evolución y simplificación de la técnica del arco de canto.

Esta técnica de tratamiento ha sido modificada repetidas veces en el curso de los últimos años. Se han incorporado brackets con torques, angulaciones y bases de distinto grosor. Al introducir estas mejoras en los brackets,



tomadas de la técnica del arco recto, se modificó la denominación de dicha técnica por la de «técnica bioprogresiva de triple control».

Su característica más destacada es el empleo de arcos escalonados o de base y arcos seccionales.

Con esta técnica se puede empezar el tratamiento de determinados problemas específicos y parciales, en el período de dentición mixta. Renunciando al empleo de arcos fijados a todos los dientes, los arcos seccionales y de base utilizados permiten actuar independientemente sobre los sectores anteriores, en relación con los laterales. Tareas terapéuticas como el nivelado y retracción del sector incisivo, así como el cierre de espacios en los sectores laterales, se pueden controlar muy bien debido a la utilización de un anclaje cortical a nivel de los molares inferiores. Por el especial diseño de los arcos seccionales, que se pueden obtener preformados, los caninos se pueden distalar de forma controlada una vez realizadas las extracciones terapéuticas. Las versiones dentarias que aparecen obligan a usar arcos continuos ideales hacia el final del tratamiento.

De acuerdo con el trazado de una telerradiografía lateral de cráneo, se hace una predicción del crecimiento, que se utiliza como la base del plan de tratamiento (VTO =Visual Treatment Objective). El valor práctico de este método diagnóstico es controvertible debido a la variabilidad del crecimiento del esqueleto facial y porque en la imagen lateral del cráneo no se aprecia la tercera dimensión.¹¹

4.5 TÉCNICA DEL ARCO RECTO

A principios de los años 70 Andrews propuso la integración, en los brackets y tubos, de los dobleces de primer, segundo y tercer orden, lo que conduce a

una forma sencilla, oval, del arco continuo. La precisa colocación de los brackets sobre el diente hace posible que este dispositivo pueda asumir todas las tareas terapéuticas integradas en el clásico arco continuo. La construcción de los brackets y tubos no sólo presupone que las ranuras para el arco tuvieran la correspondiente angulación y torsión, sino también una altura variable del surco del bracket.

Al cementar los brackets hay que prestar atención a que su punto medio coincida con el eje y el centro de la corona clínica. Ya que puede prescindirse casi totalmente del doblado individual del arco, el tiempo a invertir junto al paciente queda claramente reducido.

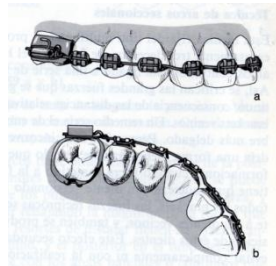


Fig. 38 Arco en la técnica edgewise

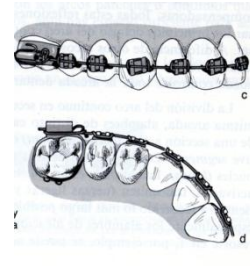


Fig. 39 En la técnica arco recto

Si, además, se emplean alambres de alta elasticidad, el doblado de resortes, que lleva mucho tiempo, casi desaparece. No hay que olvidar ni los problemas especiales causados por la extracción de dientes, consistentes en versiones y rotaciones, ni el buen anclaje de los molares.¹¹

4.6 TÉCNICA DE ARCOS SECCIONALES

Esta técnica fija tipo multibandas fue propuesta por Burstone hace aproximadamente tres décadas, se funda en el hecho de que el empleo de arcos continuos está ligado a una serie de inconvenientes mecánicos. Así, se

critican las grandes fuerzas que se generan al ligar el arco continuo, consecuencia de las distancias relativamente cortas que hay entre brackets vecinos. Un remedio sería el de emplear un arco con un alambre más delgado. Pero existiría el inconveniente de que el arco tendría una forma menos estable, con lo que aparecerían múltiples deformaciones cuando fuera sometido a la función masticatoria.

A diferencia de otros arcos parciales, los seccionales de la técnica de Burstone están combinados entre sí, de modo que con ellos se puede controlar toda la arcada dentaria.

La división del arco continuo en secciones permite emplear, en una misma arcada, alambres de distinto calibre y calidad según se trate de una sección activa o una sección de anclaje. Los segmentos activos tienen, entre otros elementos, bucles (*loops*). Los resortes están contruidos de manera que, una vez activados, transmiten fuerzas ligeras y constantes en un período de tiempo y recorrido lo más largo posible. Estas exigencias las cumplen especialmente los alambres de aleaciones de beta-titanio (TMA).

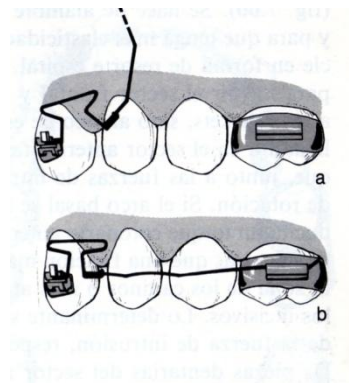


Fig. 40 Bucle en T como resorte de retracción

En la sección de anclaje se trata de asegurar la posición estática del diente generando grandes momentos de rotación. Con el mismo objeto se colocan arcos transpalatinos y linguales.

El segmentado de los arcos tiene otras ventajas, aparte de la posibilidad de poder usar alambres de distintos calibres. Así, se puede aumentar la distancia entre los puntos en que se aplica la fuerza, y también se puede disminuir rebajando la magnitud de la fuerza que actúa. Frecuentemente, los resortes de distalar tienen su fijación anterior en el bracket del canino, y el posterior en el tubo del molar. En contra de lo que sucede con los arcos parciales o continuos que están ligados a brackets vecinos, aquí hay espacio suficiente para activar el largo brazo del bucle.

El principio de la gran separación existente entre los dos puntos de fijación también tiene vigencia en el arco basal

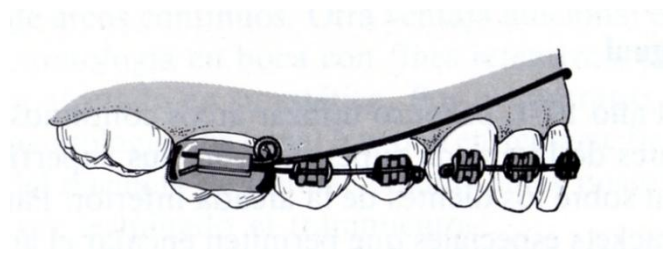


Fig. 41 Arco basal

Se hace de alambre rectangular grueso (0,43 x 0,63 mm) y para que tenga más elasticidad se le provee, a cada lado, de un bucle en forma de resorte espiral. Anclado en el tubo del molar, sirve para intruir el sector frontal y se sujeta con ligaduras metálicas no a los brackets, sino al arco de ese sector. El lugar de fijación de esta ligadura en el sector anterior también puede influir en la medida en que, junto a las fuerzas de intrusión, se puedan generar momentos de rotación. Si el arco basal se fija a nivel de la línea media, se producirá un torque coronario anterior, esto es, un levantamiento del frente,



mientras que una fijación más posterior, a derecha e izquierda, en la zona de los caninos o más atrás, favorecerá una verticalización de los incisivos. Lo determinante será el punto de aplicación del vector de la fuerza de intrusión, respecto al centro de resistencia de todas las piezas dentarias del sector anterior.

La ventaja de encajar elementos activos entre secciones de arco está en la visión de conjunto que se tiene sobre las fuerzas liberadas y los momentos de rotación generados. El conocimiento de unas y otros es de fundamental importancia: el movimiento que hace un diente por la acción de un resorte de contracción es la resultante de la fuerza creada en sentido horizontal y del simultáneo momento de rotación generado. Así, de acuerdo con el plan de tratamiento, se puede efectuar un movimiento de versión o de gresión del diente, o bien, conseguir un amplio anclaje estacionario. El cálculo de las relaciones entre magnitud de fuerza y momento de rotación, que en principio parece difícil de hacer, se facilita notablemente y se hace clínicamente practicable si se emplean seccionales prefabricados. Los movimientos de dientes controlados con la técnica de los arcos seccionales ha dado un resultado positivo en el tratamiento de pacientes adultos y en el de las dentaduras con lesiones periodontales.¹¹



CAPÍTULO V

TÉCNICA DE FUERZAS LIGERAS

5.1 ANTECEDENTES

Algunos de los autores que consideraron que las fuerzas ligeras y continuas son las más indicadas, fueron Schwarz, Storey, y Smith.

5.2 VENTAJAS

- No ocasionan resorción radicular.
- No producen lesiones de los tejidos periodontales.

5.3 INDICACIONES

- Que el paciente tenga buena higiene dental
- Presente un periodonto sano
- En todo tipo de maloclusiones y anomalías dentofaciales.

5.4 DESCRIPCIÓN DE LA TÉCNICA

5.4.1 MÍNIMO DE FUERZAS

Jarabak afirmó que la unión rígida de los dientes al arco es una de las mayores causas de reabsorción radicular y otros autores como Huetter y

colaboradores observaron que los movimientos de torque, y dobleces de inclinación distal, perjudican al diente y a los tejidos periodontales. Por lo que es indudable que el empleo de los brackets sin fricción con arcos redondos ligeros es la forma más eficaz y menos peligrosa de realizar los movimientos.

El principio básico de la técnica de fuerzas ligeras, especialmente difundida por Jarabak, es, como su nombre indica, el empleo de alambres de reducido diámetro. Se trata, casi siempre, de alambres redondos de 0.4 mm de diámetro, o de arcos de sección cuadrada de 0.4 x 0.4 mm.

Adicionalmente, la fuerza todavía se reduce más incorporando al arco numerosos bucles, horizontales y verticales.¹²

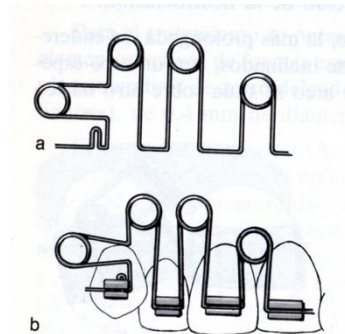


Fig. 42 Arco de la técnica de fuerzas ligeras

El curso del tratamiento es, en esencia, igual que en la técnica «edgewise». Se recomienda sujetar los arcos a unos brackets especiales que ya llevan integrados un determinado torque radicular y que se soldan a las bandas con una cierta angulación.

Fue de gran mérito conseguir, mediante el uso de alambres ligeros de reducido grosor, los mismos efectos que antes sólo eran posibles con intervención de fuerzas notables. Pero hay que considerar como importante el gran consumo de tiempo preciso para confeccionar dichos arcos junto al



paciente. Gran parte de los relativamente complicados bucles se pueden hoy en día suprimir gracias a la utilización de alambres de alta elasticidad.¹²

5.4.2 MÍNIMO DE DESPLAZAMIENTO DENTARIO

El desplazamiento debe ser el mínimo posible para causar el menor daño a los tejidos dentarios y periodontales. Así como debemos tener en cuenta la dirección del desplazamiento para evitar que los ápices queden fuera de la base apical, con eso evitaremos resorciones radiculares y reabsorción de la cortical externa o interna.¹²

5.4.3 MÍNIMO DE TIEMPO

Para realizar los tratamientos con un mínimo periodo activo es recomendable realizar extracciones seriadas, cuando se están indicadas, después junto con los alambres ligeros y brackets sin fricción se acorta el tiempo del tratamiento.¹²

5.5 ESTABILIDAD DE LOS RESULTADOS

Tenemos que asegurarnos que el resultado sea estable, ya que desafortunadamente es común que se aplique la misma técnica para las diferentes tipos de anomalías dentofaciales.¹²



CAPÍTULO VI

TÉCNICA ORTODÓNTICA LINGUAL

6.1 ANTECEDENTES

La aparatología fija por lingual, es una técnica que consiste en colocar todos los brackets por el lado interno de los dientes, quedando libres de aditamentos las superficies visibles.¹³ Nace gracias a que en 1970, la adhesión directa e indirecta de los brackets al esmalte, se hizo posible, sin necesidad de acoplarlos a las bandas.¹⁴

Ésta se desarrollo a partir de la necesidad de ofrecer un método más estético para todas aquellas personas que hoy en día están más preocupados por la estética de la salud dental.³ Esta es una modalidad de tratamiento que actualmente está revolucionando al mundo odontológico y que día a día se utiliza más. El resultado final es igual al obtenido a través de la ortodoncia convencional. Es importante señalar que la ventaja de la estética la convierte en la primera opción ideal para personas adultas jóvenes que se rehúsan a utilizar aparatos visibles.¹³

Los pioneros de ésta técnica fueron los doctores; Craven Kurz de Beverly Hills California, EUA, y el doctor Kinya Fujita, de Japón, ambos desarrollaron, casi de manera simultánea, el primer prototipo de bracket lingual.¹⁵

En 1970, el Dr. Kurz comenzó a colocar en sus pacientes brackets transparentes de plástico en la superficie lingual de los dientes.¹³ Y el 15 de noviembre de 1976 obtuvo la patente de la primera aparatología lingual. Y dos años más tarde se crearon los primeros aparatos con un sistema de arco de canto lingual.¹⁵



El doctor Kinya Fujita en 1979, trabajo y desarrollo el arco en forma de hongo (mushroom arch).¹⁴

6.2 INDICACIONES.

- Los 3 tipos de clase
- Ángulo disminuido del plano mandibular
- Mordidas profundas ya sean esqueléticas o dentales.
- Diastemas.
- Clase I con apiñamientos leves.
- Clase II con extracción de premolares superiores.
- En pacientes con alta susceptibilidad a caries, con alteraciones de color o amelogénesis imperfecta.
- En pacientes que practiquen deportes de alto riesgo.
- Pacientes que por su actividad requieran de un aspecto estético como son los actores, o personas que tienen trato con mucha gente.

6.3 CONTRAINDICACIONES

- Esta contraindicada en pacientes que presentan dientes con sus coronas cortas, esto se puede corregir realizando gingivectomía para alargar la corona.¹⁵
- En pacientes con enfermedad periodontal severa.
- En casos que necesiten cirugía ortognática.



- Pacientes con problemas severos en la ATM.
- En pacientes que presenten mala higiene, diabéticos no controlados, con raíces cortas o enanas, no constantes por estudio, trabajo, distancia.

6.4 VENTAJAS

- Facilita la proclinación de los dientes anteriores. El movimiento de los incisivos superiores e inferiores vestibularmente, puede ser realizado con un arco de avance TMA .(Titanium - molibdeno Alloy).¹³
- Actúa como protección de la lengua durante la retracción de los dientes anteriores.¹³
- Durante todo el tiempo del tratamiento se conserva la estética del paciente.¹⁴
- El esmalte vestibular no sufre los ataques del ácido grabador y remoción de los brackets.¹⁴
- Los labios estarán siempre protegidos.¹⁵

6.5 DESVENTAJAS

- En la primera semana la mayoría de los pacientes presentan una ligera irritación hística.¹⁵
- Es posible que presente problemas fonéticos principalmente al pronunciar sonidos como la “r”, “s” y “z”, así como los vocablos “dr” y “tr”, pero en pocas semanas el paciente ya no presenta dificultades.¹⁵
- Existe dificultad para la higiene oral.



- El tiempo de tratamiento es un poco mayor.¹⁵
- El tratamiento es más costoso.

6.6 DIAGNOSTICO

Se deben tomar en cuenta las consideraciones generales que son las mismas para la ortodoncia vestibular, el estado periodontal, obturaciones presentes, la discrepancia dentoalveolar, problemas verticales, antero-posteriores, y transversales.¹⁶

6.7 SELECCIÓN DEL PACIENTE

Todos los casos pueden ser tratados con ortodoncia lingual, pero cabe mencionar que existen casos más favorables que otros, por lo que unos serán más largos.¹⁶

6.8 BRACKETS PARA ORTODONCIA LINGUAL

6.8.1 BRACKET DE FUJITA

Este Bracket fue diseñado por el Dr. Kinja Fujita, quien patentó los brackets linguales y el arco mushroom en 1976.

La primera generación del arco tenía un slot horizontal abierto hacia lingual. La segunda generación tenía un slot vertical abierto hacia oclusal. Y el Bracket actual tiene 3 slot, uno horizontal (lingual), uno vertical (oclusal), y un slot accesorio vertical.

La diversidad de spots permite la utilización de un sistema tandem de arcos o arcos dobles con o sin resortes auxiliares que le dan gran versatilidad a la técnica.¹⁶




Fig. 43 Brackets Fujita, incisivo, premolar y molar

6.8.2 BRACKET KELLY

Vicent kelly presento su técnica en 1982, adaptando brackets vestibulares de la casa unitek. El brackets utilizado era un bracket vestibular de slot horizontal de .022" x .028"

6.8.3 BRACKETS PAIGE

Stephen Paige publicó su trabajo acerca de los tratamientos que el realizaba con la técnica multibrackets lingual.

Paige decidió utilizar brackets de Begg de TP Orthodontics, por ser suficientemente estrechos, presentar un slot oclusal vertical y un slot vertical

accesorio para resortes auxiliares o pines de ligado. Luego cambió para el *unipoint combination bracket* de Unitek, principalmente por tener una aleta gingival que utilizó como anclaje de elásticos o cadenas elásticas. Los tubos molares utilizados fueron los ovals con gancho de la casa Unitek, la razón para usar estos tubos fue hacer un doblez distal doble. Al doblar el arco sobre sí mismo mejoraba el confort del paciente y aumentaba el control del torque molar. Los tubos ovals permiten el uso de arcos cinta.

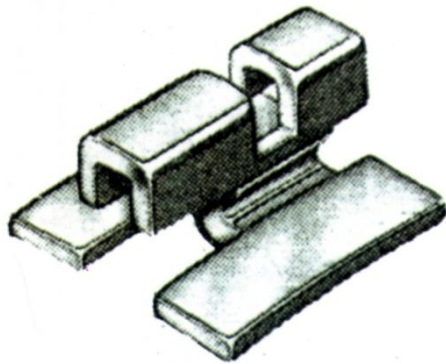


Fig. 44 Bracket de Paige

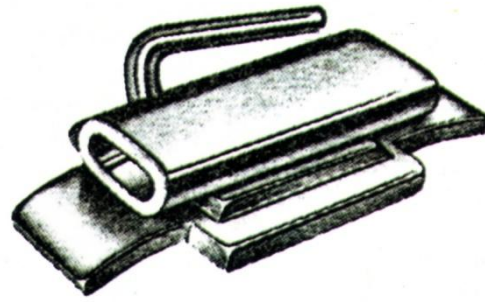


Fig. 45 Tubo oval de Paige

6.8.4 BRACKET QUICK-IOCK

El bracket Quick- lock, manufacturado por Forestadent, está inspirado en el bracket vestibular de Begg con auto-cierre.

El bracket presenta 2 slots: el slot oclusal vertical de .030" de altura y .0185" en sentido vestíbulo-lingual y el slot vertical auxiliar de .020" de diámetro. Se utiliza una sonda para abrir y cerrar el bracket. Para los molares se utiliza un Bracket de autoligado doble.

La técnica está basada en la filosofía de Begg y es muy similar a la propuesta por Paige

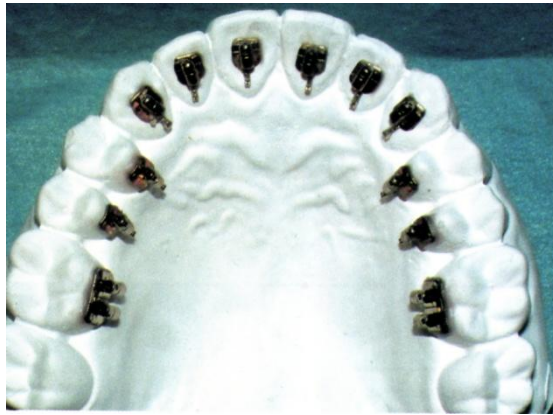

Fig. 46 Brackets superiores Quick- lock



Fig. 47 Abriero bracket con sonda

6.8.5 BRACKET DE PHILIPPE

El bracket diseñado por el Dr. Philippe es muy sencillo y su slot tiene una prescripción de 0° de torque y de angulación. El slot es vertical y se presenta en 3 modelos: El bracket gemelo medio, el bracket gemelo ancho y el bracket simple.

Se selecciona el bracket de acuerdo con el tamaño del diente. Para los molares utilizó tubos sencillos de arco de canto. Philippe propuso una técnica con cementado directo y arcos multi-asas debido a que el bracket no está pre-angulado.

Está pensado principalmente para casos sencillos. Hace dos años el Dr. Aldo Macchi publicó un artículo en el que recomendó la utilización del bracket Philippe como sistema de retención y tratamiento de pequeñas recidivas con un arco trenzado.

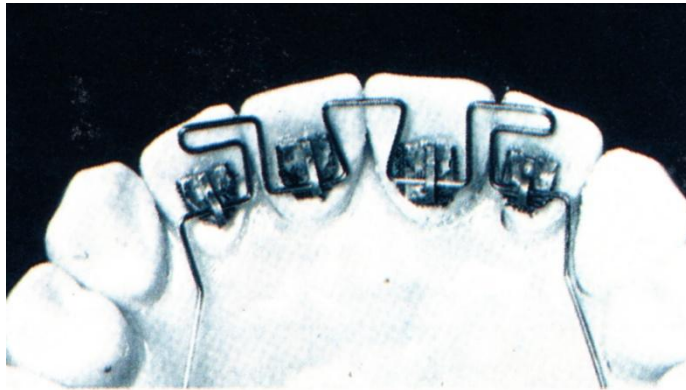

Fig. 48 Técnica multi- asas



Fig. 49 Bracket gemelo medio, ancho y simple

6.8.6 BRACKETS ROSEVEAR

Es un bracket diseñado por el Dr. Rosevear para American Orthodontics. Presenta slot horizontal de .018" y su reducido tamaño y márgenes muy redondeados lo hacen ser muy comfortable. El slot horizontal le permite tener un gran control vertical, de inclinación y del efecto bowing, pero dificulta la retracción en masa y la corrección de rotaciones por su tamaño reducido en sentido mesio-distal.

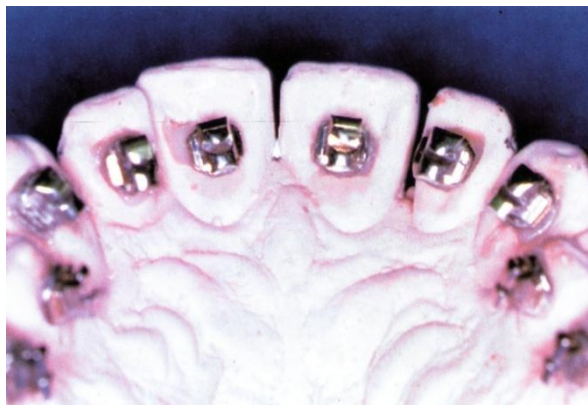

Fig. 50 Brackets Rosevear de incisivos superiores



6.8.7 BRACKET CONCEAL

El Dr. Thomas Creekmore, realizó su primer prototipo de bracket lingual para la casa 3 M Unitek en 1981 y el bracket se empezó a comercializar en 1983.

En 1989 publicó un artículo explicando el diseño de su bracket Conceal. Realizó un bracket con slot vertical para facilitar a inserción y retiro del arco y para la salida del arco del interior de los slots de lo brackets anteriores durante el cierre de espacios. El slot mide .016” en sentido linguo- vestibular y .02 en e sentido ocluso- gingival. Por lo que el arco que admite es un arco “cinta” de .016” x .02. Estos ganchos en el bracket en la primera generación podían resultar molestos para el paciente.

Estos brackets están inspirados en el bracket vestibular Unitwin de Hlnitek también diseñado por Creekmore, con el concepto de slot “centrado “. Que tiene las ventajas de los brackets simples y los gemelos. De esta forma el bracket tiene diferentes medidas de slot dependiendo de la función que desarrolla, dando la máxima distancia interbrackets para el control de la inclinación, torque y una máxima distancia intrabacket para el control de la rotación.

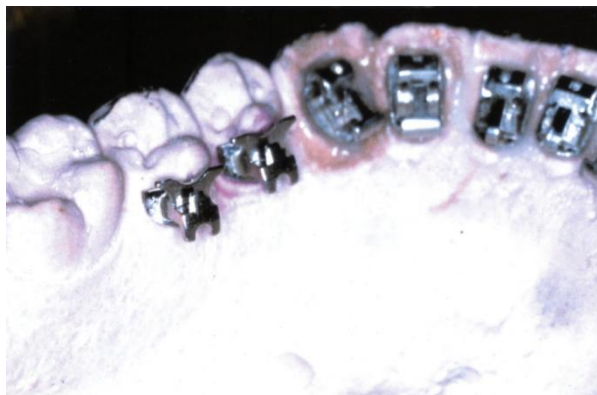

Fig. 51 Brackets Conceal de caninos y premolares

6.8.8 BRACKET CII O CONCEAL 2ND GENERATION

Diseñado por el Dr. Thomas Creekmore como segunda generación de su bracket Conceal. La dimensión del slot vertical y la prescripción son las mismas que las del Conceal original, pero presenta: las siguientes diferencias: Márgenes más redondeados especialmente en premolares, gancho en incisivos centrales y caninos y gancho en “T” en incisivos laterales superiores, premolares y molares, base microarenada para aumentar la retención, tubos universales de primeros molares con gancho en “T” y tubo doble para el cierre de espacios con menor fricción.

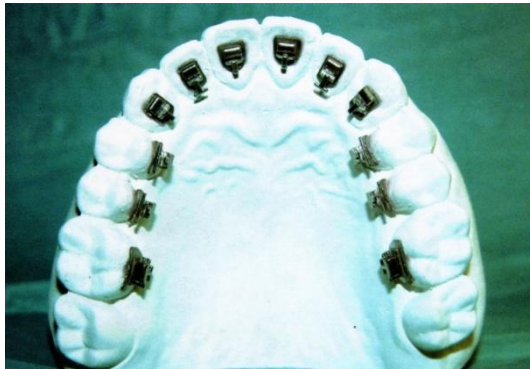


Fig. 52 Brackets CII de la arcada superior

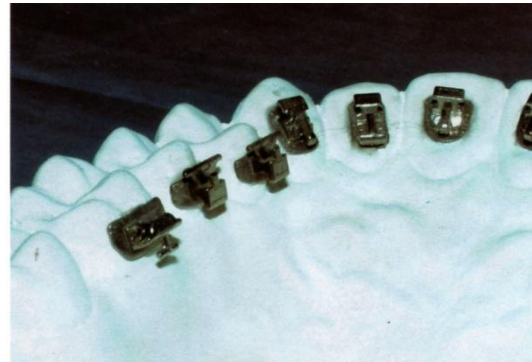

Fig. 53 Brackets CII anteriores y posteriores

6.8.9 BRACKETS STEALTH

El bracket Stealth ha sido diseñado lo por el Dr. Jim Wildman Este bracket presenta una base extendida para aumentar la retención, un slot de baja fricción con ganchos en “T” para facilitar el ligado y los elásticos intermaxilares. Wildman también diseñó un accesorio para autoligado actualmente de fase de prototipo.

En cuanto al slot de canino a canino, los brackets presentan un slot oclusal vertical de .018" ó de 022" con gancho en "T". Los premolares y molares son brackets gemelos con slot horizontal de .018" ó .022" con gancho bola. Todos los brackets tanto anteriores como posteriores presentan un slot vertical auxiliar de .030" x .020".

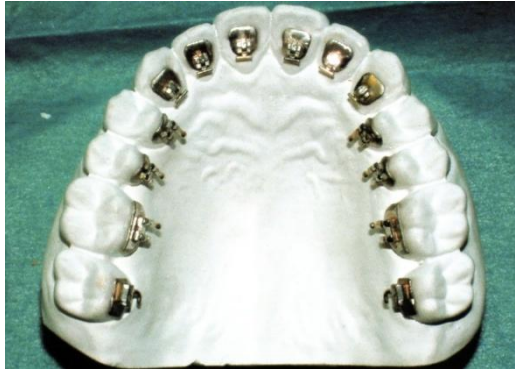

Fig. 54 Brackets Stealth en maxilar

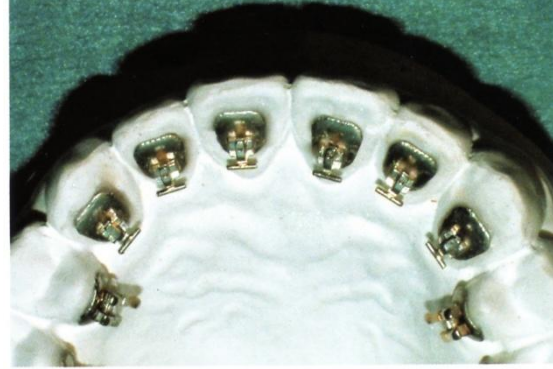


Fig. 55 Brackets Stealth en anteriores

6.8.10 BRACKET TORQUE N/M

El bracket torque N/M (Nídoli/ Macchi), ha sido diseñado por los Dres. Giuseppe Nídoli y Aldo Macchi para Forestadent, después de 20 años de experiencia en técnica lingual con brackets Quick-lock y Philippe. Se trata de un bracket muy confortable por sus márgenes redondeados y por su pequeño tamaño es de base cuadrada de 3,2 mm x 3.2 mm y un espesor reducido de 1,8mm.

El torque es de 45° para incisivos y caninos superiores e inferiores y de 0° para las piezas posteriores. El slot vertical es para todas las piezas y capa de aceptar como máximo un arco cinta de .022» x .016». De esta forma sólo con dos tipos de brackets es suficiente para las dos arcadas.

Es un bracket gemelo que tiene una mayor dimensión mesiodistal que la mayoría de los demás brackets linguales por lo que tiene un gran control sobre las rotaciones.

Al tratarse de un bracket de autoligado se reduce el tiempo de sillón y se favorece la mecánica de deslizamiento de cierre de espacios al reducir la fricción. Las aletas de cierre se pueden presionar más o menos logrando un efecto de fricción progresiva según el caso.

Este bracket no tiene ganchos para mejorar el confort del paciente pero puede aceptar los eslabones de la cadena elástica por gingival del arco y por dentro de las aletas de cierre o alrededor de las mismas para contribuir al control de las rotaciones.

El sistema de posicionamiento de los brackets en el laboratorio recomendado por los autores es el Class System, pero los brackets se suministran con un sistema de transferencia que consiste en una H de acero.

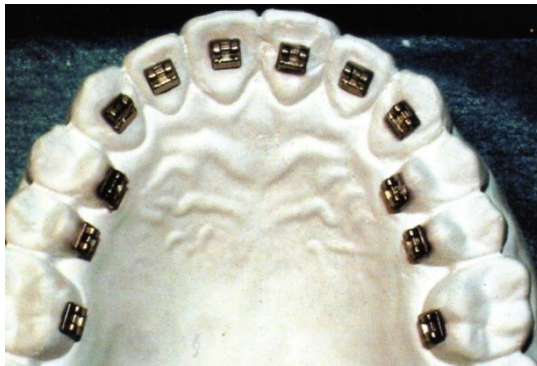

Fig. 56 Bracket torque N/M en superior

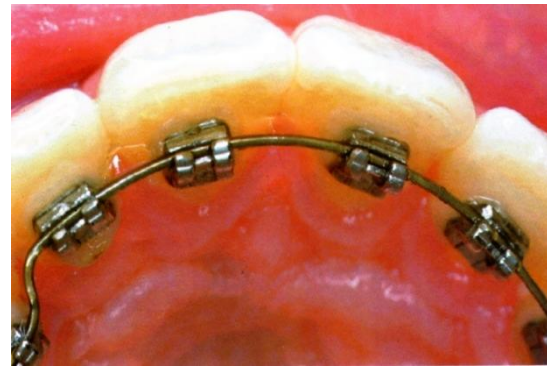

Fig. 57 Bracket torque N/M en boca

6.8.10 BRACKET SPEED

Los brackets Speed, se trata de un bracket simple de autoligado con, un clip superelástico de níquel titanio que actúa como un resorte sobre el arco fabricado por Strite Industries Limited en Ontario. Canadá.

Es un bracket con gancho bola y márgenes redondeados. Utilizado para una técnica de baja fricción. Su uso no se ha extendido en técnica lingual.

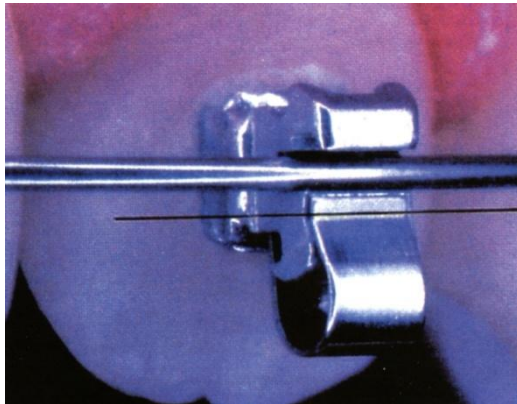


Fig. 58 Bracket Speed abierto

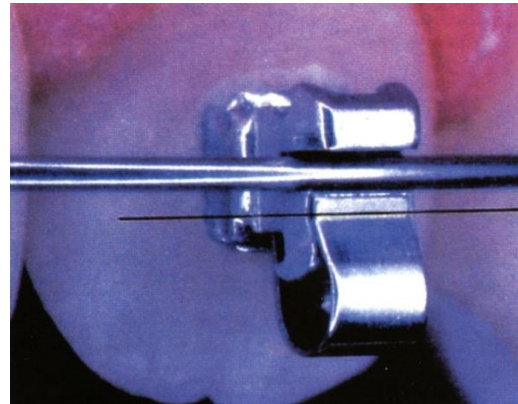


Fig. 59 Bracket Speed cerrado

6.8.11 BRACKET EVOLUTION LT

El bracket Evolution LT ha sido diseñado por el Dr. Hatto Loidl de Alemania para Adenta. Es un bracket de autoligado con un clip interactivo que actúa también como plano de mordida. Tiene la base microarenada para aumentar la retención. Es un bracket gemelo con slot vertical en incisivos y canino y slot horizontal en premolares y molares.

El slot vertical de dientes anteriores tiene una pared lingual de .015” pero la pared dental es mucho más alta.

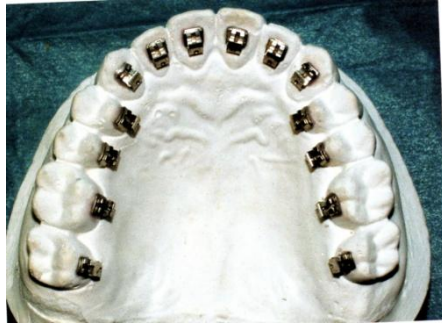

Fig. 60 Bracket Evolution LT de anteriores




Fig. 61 Bracket evolution LT de posteriores

6.8.12 BRACKETS KURZ

A partir de los años 70, comenzó a experimentar en la técnica lingual con brackets plásticos vestibulares para adaptarlos mejor a las caras linguales y a partir de allí desarrollo el Bracket lingual ORMCO, pasando por siete generaciones en las que fue perfeccionando su diseño, de 1976 a 1990, su evolución consistió en hacerlos mas pequeños, agregar ganchos y optimizar las propiedades mecánicas de los mismos. Actualmente prácticamente solo se utilizan los de slot 018.¹⁶

6.8.12.1 BRACKETS DE DIENTES ANTERIORES

Estos brackets, de los 6 dientes anteriores superiores consta de las siguientes partes: base (pad) con rejilla para retención de adhesivos, gancho compacto para elásticos que se puede doblar para adaptarlo a la mucosa palatina, plano de mordida (bite-plane), rampa extendida para facilitar:

La inserción del arco y superficie aumentada entre la base y la aleta oclusal para poder alojar la doble ligadura. Su prescripción es de 68° de torque y 5° de inclinación.

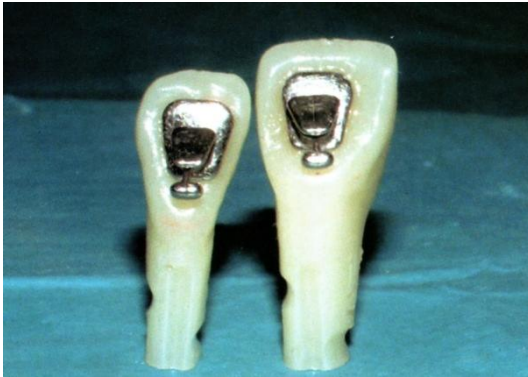

Fig. 62 Brackets Kurz 7ª. Centrales y laterales




Fig. 63 vista posterior

6.8.12.2 BRACKETS DE PREMOLARES

Los brackets de premolares son universales. El diseño de la 7ª generación es más ancho en sentido mesio-distal para contribuir al control de las rotaciones. No se realizan dobles ligaduras por lo que el espacio debajo de las aletas es igual en oclusal y gingival. El gancho es en forma de “T”. Su prescripción es de 12° de torque y 0° de inclinación.

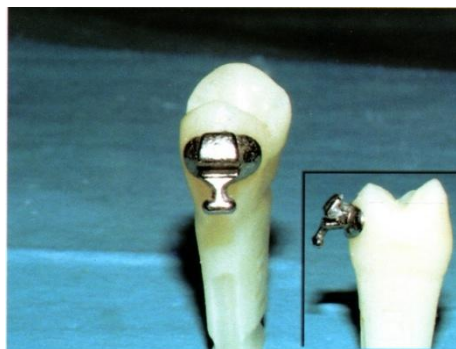


Fig. 64 Bracket Kurz 7ª de premolares



6.8.12.3 BRACKETS DE MOLARES

Existen varios tipos de brackets de molares:

- Bracket gemelo.
- Bracket gemelo con tubo auxiliar,
- Tubo autocierre (hinge-cap).
- Tubo terminal.

El bracket gemelo de un gancho en mesiogingival y se liga de forma normal. Se encuentra disponible para adhesión o para soldar a bandas. Su prescripción es 9° de torque y 0° de inclinación. Es el tubo de elección cuando se cementan los segundos molares y no se requieren aparatos auxiliares.

El bracket gemelo con tubo auxiliar tiene la misma prescripción y no presenta gancho por lo que se puede utilizar en derecha y en izquierda. El tubo auxiliar se utiliza para la instalación de aparatos auxiliares como barras transpalatinas o botones de Nance. Sólo se suministra para soldar a bandas pero se puede arenar para aumentar la retención de la base y usarlo para adhesión.

El tubo de auto-cierre Hinge-cap se suministra con la misma prescripción y tanto para adhesión como para soldar a banda: Tiene una tapa que se puede abrir y cerrar para insertar el arco y se debe abrir con el instrumento hinge-cap especialmente diseñado para ello. El tubo terminal es un tubo muy pequeño que se selecciona cuando la altura gíngivo oclusal del molar no permite el posicionamiento del tubo hinge-cap. pero se dificulta la inserción del arco. Se suministra con la misma prescripción que los otros tubos molares y tanto para adhesión como para soldar a bandas. Tiene un gancho para elásticos dirigido hacia distal.

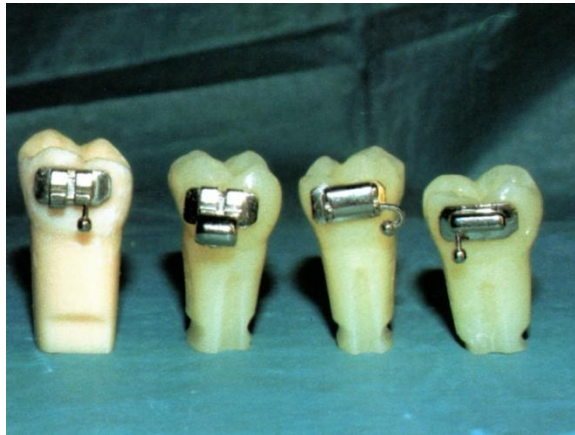

Fig. 65 Brackets Kurz 7ª de molares

6.8.13 BRACKET DE SCUZZO Y TAKEMOTO

Actualmente los Dres. Kyoto Takemoto y Giuseppe Scuzzo están desarrollando el diseño del bracket lingual para la técnica de LSW (Lingual traighi Wire) que se encuentra en la 5a generación. La técnica LSWA, Lingual Straiglit Wire Appliance o Aparato de Arco Recto Lingual, ha sido presentada en el 3er. Congreso de European Society f Ling al Orthodontics en Roma.

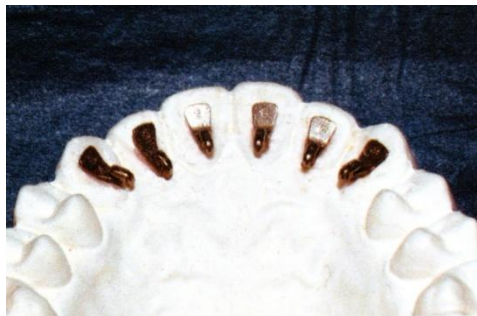

Fig. 66 Bracket LSW de Takemoto y Scuzzo



6.9 PROPIEDADES BIOMECAICAS DE LOS BRACKETS

6.9.1 CONTROL DEL TORQUE

El control de torque está en relación con la ocupación de la ranura con un arco de alambre rectangular y el juego torsional que éste tiene dentro de las ranuras.¹⁷

Es importante tener en cuenta que en los movimientos de extrusión e intrusión se modifica más el torque con brackets vestibulares que con linguales.¹⁶

6.9.2 CONTROL EN LA ALINEACION Y LA NIVELACIÓN

Los brackets de Kurz son de ranura horizontal, tienen buen control en la etapa de nivelación y en la fase de alineación cuentan con un control sobre los dientes que se deben de protruir o expandir, pero este control no lo tienen en los dientes que se deben retraer, ya que el arco de alambre tiende a salirse de las ranuras, por lo que es fundamental realizar la doble ligadura. A diferencia de los brackets con ranura vertical tienen un buen control de la alineación y de las rotaciones, pero pierden el control en la nivelación.¹⁷

6.9.3 CONTROL DE LAS ROTACIONES

Éste es mayor cuanto mas ancho sea el ancho mesiodistal del Bracket, por lo que con los de Kurz se deben realizar ligaduras de Scott para corregir rotaciones o utilizar los de ranura vertical.¹⁷

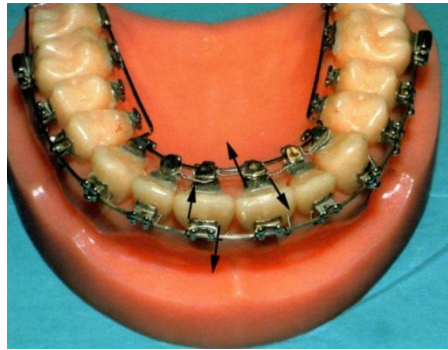

Fig. 67 Control de rotación con brackets vestibulares y linguales

6.9.4 CONTROL DE LAS INCLINACIONES

Funcionan más los brackets que tienen una ranura horizontal, y los linguales tienen un control intermedio entre los brackets gemelos y los vestibulares.¹⁷

6.9.5 DISTANCIA INTERBRACKET

En los dientes anteriores la distancia entre los brackets es menor con la técnica lingual que con la vestibular, ya que los arcos de alambre presentan un menor radio, por esta razón la presión que ejercen los alambres sobre los dientes es mayor en la técnica lingual. Y en los dientes posteriores la distancia es igual.¹⁷

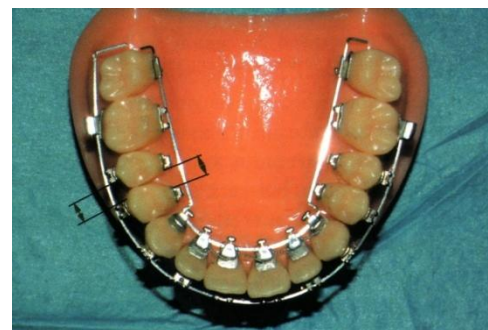
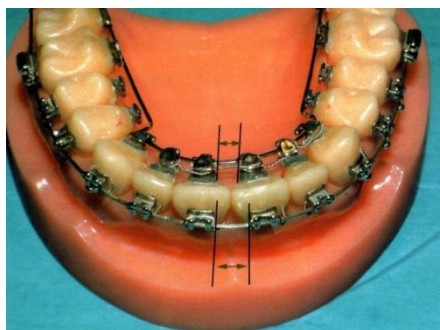


Fig. 68 Distancia interbrackets en anteriores Fig. 69 Distancia interbrackets en posteriores

6.9.6 PLANO DE MORDIDA

El plano de mordida de los brackets de Kurz en incisivos y caninos resulta muy útil para minimizar fracturas y abrasiones en los bordes incisales inferiores, en interferencias oclusales, facilita el movimiento de las piezas posteriores en las primeras fases del tratamiento, facilita la corrección de mordidas profundas anteriores.

6.10 ARCOS DE ALAMBRE EN ORTODONCIA LINGUAL

6.10.1 FORMA STANDARD

Solo están preformados con la curvatura lingual pero sin dobleces, se presentan en un solo tamaño para superior y para inferior. En los arcos trenzados redondos (Respond), en los rectangulares (D- Rect), y en los de titanio- molibdeno, es muy difícil cambiarles la curvatura, pero existen los arcos de acero (Stainless Steel), que son los arcos idóneos para establecer la forma de la arcada y así coordinar el maxilar con la mandíbula.

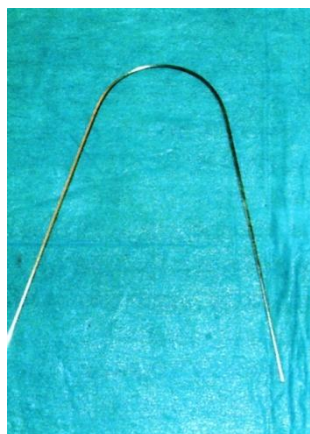


Fig. 70 Arco de forma standard

6.10.2 FORMA NiTi

Se presentan en la forma mushroom, en níquel- titanio (NiTi) o en níquel- titanio- cobre (Copper NiTi), existen en varios tamaños superiores e inferiores.



Fig. 71 Arco NiTi

6.11 DESCRIPCIÓN DE LA TÉCNICA

Existen varios sistemas de laboratorio para el montaje de los brackets en la técnica de ortodoncia lingual.

Se dividen en los que necesitan técnica de set-up para realizar la corrección de la maloclusión y los que no la necesitan.

El sistema CLASS (sistema de montaje de brackets a la medida o individualizado de brackets linguales), fue diseñado por Task Force en 1984. Es el método mas conocido que utiliza modelos de trabajo, (set-up).

6.11.1 CONFECCIÓN DE MODELOS SET- UP

Es un medio de diagnóstico en ortodoncia que desde el punto de vista gnatológico cumple con los requisitos científicos y le da a los dientes una oclusión orgánica para un correcto plan de tratamiento.¹⁸

Este estudio es importante porque nos ayuda a conocer si existe un equilibrio entre los dientes y las estructuras que los sostienen, en un campo dinámico, una referencia importante es obtener la posición morfológica de la mandíbula, lo que nos va a decir como coordinar los dientes.¹⁸

Es un recorte en los modelos de yeso de ambas arcadas por mesiodistal de todos los dientes, que después se articulan ayudados por cera, con la finalidad de darles una oclusión que vaya de acuerdo con el concepto oclusal que tenga el operador, esto para predecir lo que será la oclusión final.¹⁸

Este procedimiento nos ayuda a conocer que tan perturbada esta la función de los dientes, y también es útil en el diagnóstico de casos en donde existan discrepancias en tamaño, morfología o asimetrías dentarias.¹⁰

6.11.2 TÉCNICA DE SET- UP

1.- Realizar impresiones de alta calidad, los modelos deben ser vaciados con yeso extraduro y de forma inmediata.

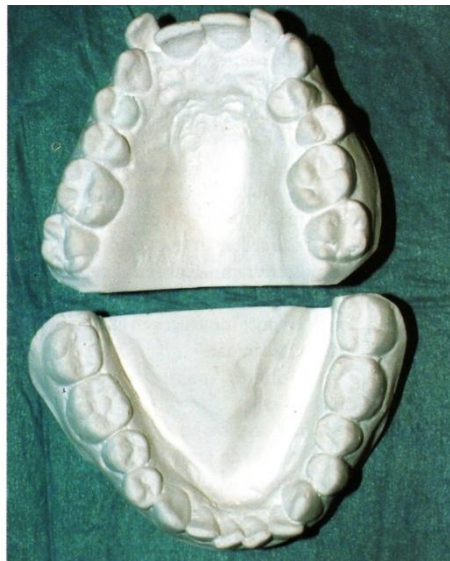

Fig. 72 Modelos para CLASS System

2.- Los modelos son montados en el articulador con ayuda del arco facial, con los registros de oclusión céntrica y lateralidades.

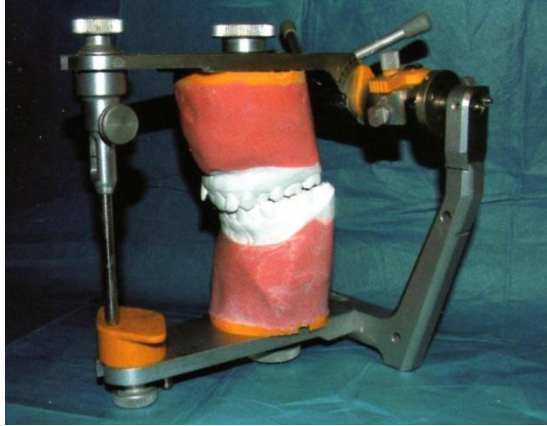

Fig. 73 Modelos montados en articulador

3.- A continuación se toma una impresión a los modelos de preferencia con la maquina Biostar y duplicar los modelos con Bioplast de 2 mm.

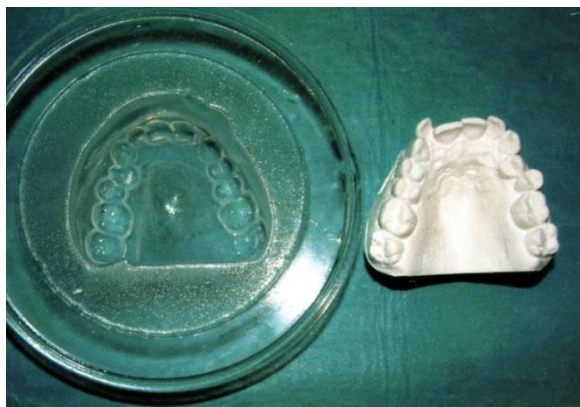

Fig. 74 Duplicado del modelo

4.- Se realiza el vaciado en la zona coronal y radicular en yeso piedra, se retira el modelo de la impresión y se numeran los dientes con lápiz.

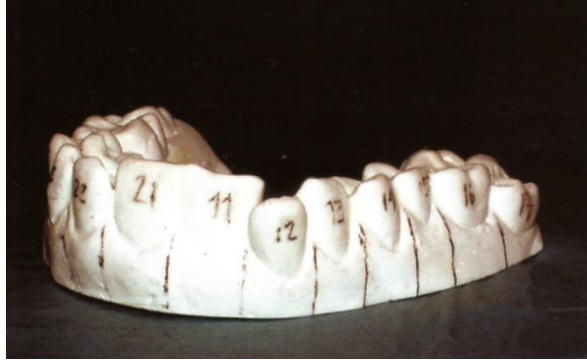


Fig. 75 Modelo con dientes numerados

5.- Después se corta la base del modelo, hasta el cuello



Fig. 76 Recorte de dientes para modelos individuales

6.- Posteriormente se le da una forma troncocónica a las raíces

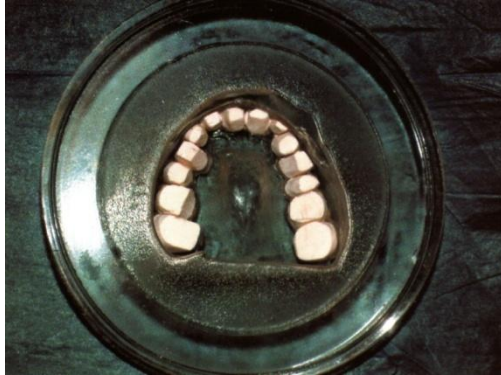

Fig. 77 Modelos en forma cónica (vista apical)

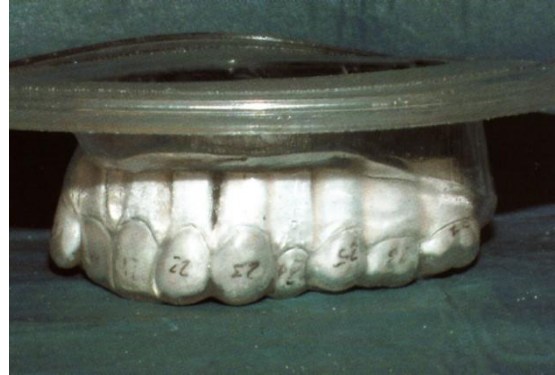

Fig. 78 Modelos (vista lateral)

7.- Se calienta cera y se vacía a la zona alveolar, esta debe deslizarse, y ya que se enfría la cera se le hacen unas retenciones

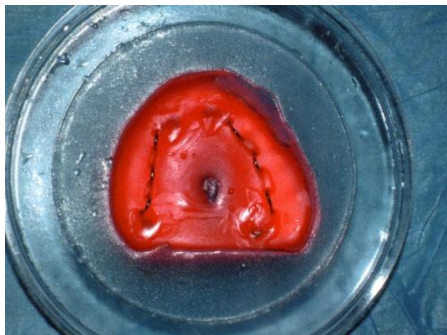


Fig. 79 Vaciado en cera (vista apical)

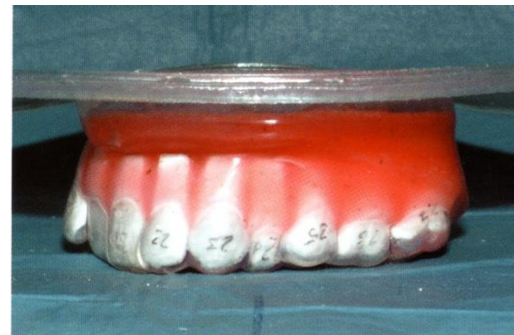

Fig. 80 Vaciado (vista lateral)

8.- Sobre la cera se realiza el vaciado de yeso y nuevamente se vuelven a montar los modelos.

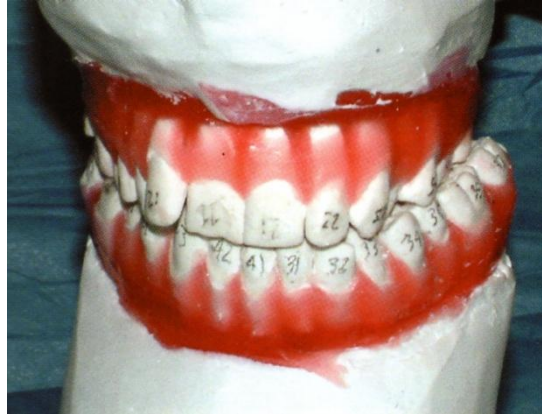

Fig. 81 Modelos set- up remontados en articulador

6.11.3 REALIZACIÓN DEL OCLUSOGRAMA Y DEL VTO OCLUSAL

Se realizan fotocopias oclusales de los modelos de ambas arcadas, posteriormente en un acetato se calca la forma de los dientes a lo que se llama oclusograma inicial.

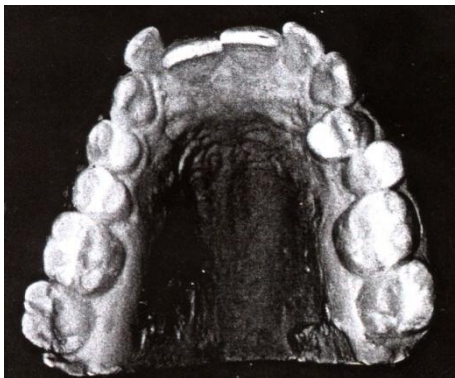


Fig. 82 Fotocopia oclusal del modelo

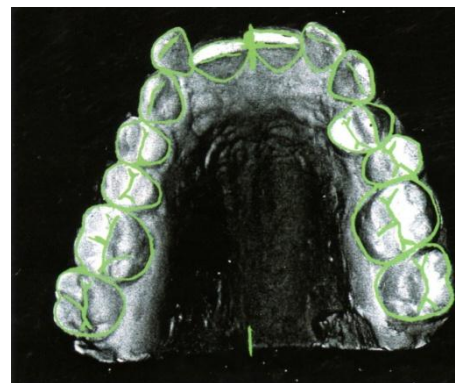


Fig. 83 Copia con acetato encima

Para realizar el VTO oclusal (objetivo visual de tratamiento), tenemos que seleccionar el arco en el que se van a linear los dientes, con una plantilla de arcos vestibulares.

Ya que se selecciono el arco vestibular, se coloca una hoja de acetato nueva, la cual se coloca encima del arco y se marca con color rojo.

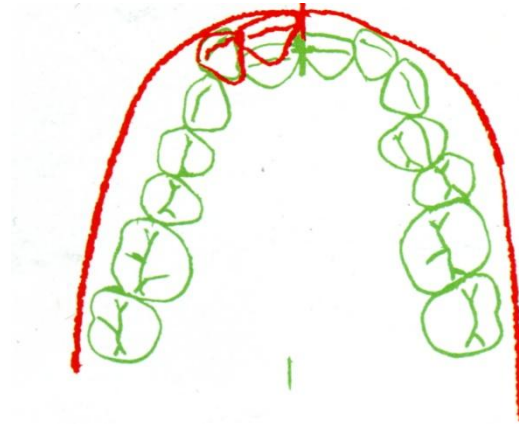


Fig. 84 Calcado de los dientes alineados

Se marcan los dientes conforme el arco, corrigiendo rotaciones y apiñamientos haciendo coincidir la línea media y el punto interincisivo. Y obtenemos así el objetivo visual del tratamiento oclusal.

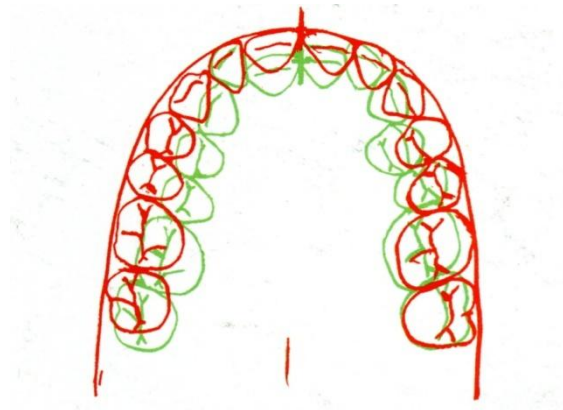


Fig. 85 Superposición del oclusograma

Se realiza una comparación del VTOO original con el que se corrigió para evaluar si los movimientos dentarios realizados son posibles o no.

6.11.4 CORRECCIÓN DE LOS MODELOS

Con ayuda del OPI (indicador del plano oclusal), nos permitirá mantener el plano oclusal, nivelar la curva de spee y realizar movimientos dentarios en el plan de tratamiento.

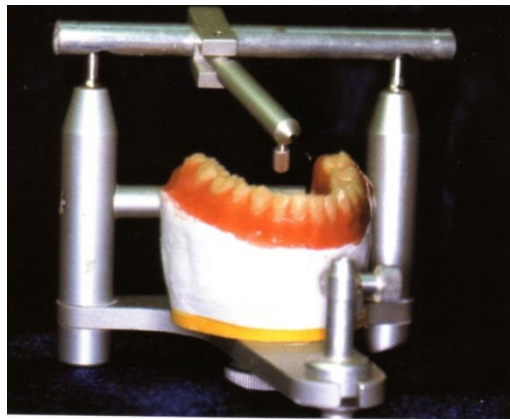


Fig. 86 Control de torque de los dientes inferiores

6.11.5 COMPROBACIÓN DE LA OCLUSIÓN OBTENIDA

Se realiza utilizando el analizador de guía anterior- superior de Whip- mix, para comprobar que la guía anterior sea 5 grados mayor que la guía condílea. Y que en todas las fases funcionales no se presente ninguna interferencia.

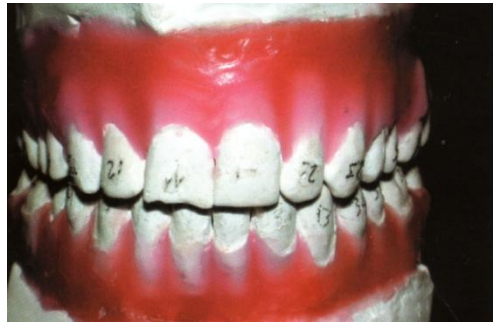


Fig. 87 Modelos Set- up corregidos

6.11.6 DISEÑO DEL ARCO LINGUAL

Se adapta un arco de acero de .018 x .025 para los Brackets de Kurz de ORMCO, formando los instes distocaninos, el arco se termina sobre las caras oclusales de los últimos molares.

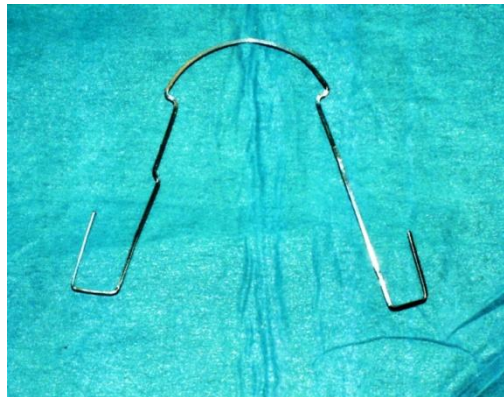


Fig. 88 Arco adaptado al modelo corregido

6.11.7 POSICIONAMIENTO DE LOS BRACKETS EN EL MODELO CORREGIDO

Una vez que se tiene el arco se ligan los brackets linguales al arco, y en seguida se posiciona el arco al modelo

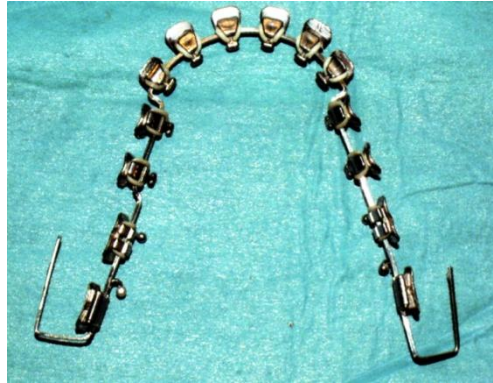

Fig. 89 Arco terminado con brackets ligados

Ya que esta listo se pincela con una fina capa de separador y se fija el arco al modelo en el punto incisivo y sobre la cara oclusal de los últimos molares.

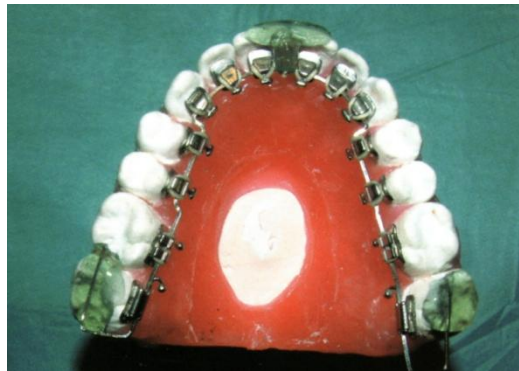


Fig. 90 Fijación del arco al modelo

Después se cementan todos los brackets a los dientes con composite, el cual debe rellenar los espacios que quedan entre la base de los brackets y el diente y se polimeriza con lámpara halógena.

Después se retira el arco con los soportes incisivos y molares.

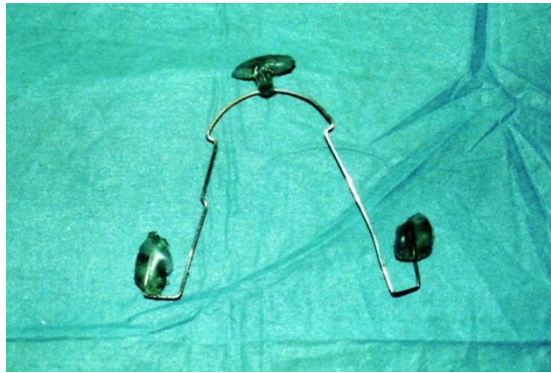


Fig. 91 Arco retirado del modelo

6.11.8 TRANSFERENCIA DE LOS BRACKETS AL MODELO ORIGINAL

Después se confeccionan las cubetas individuales para transferir los brackets a la boca del paciente y adherir diente por diente. O también se pueden transferir los brackets al modelo inicial donde tenemos la maloclusión, para hacer una cubeta de transferencia con un arco completo y así hacer una técnica de adhesión indirecta en un solo paso.¹⁷

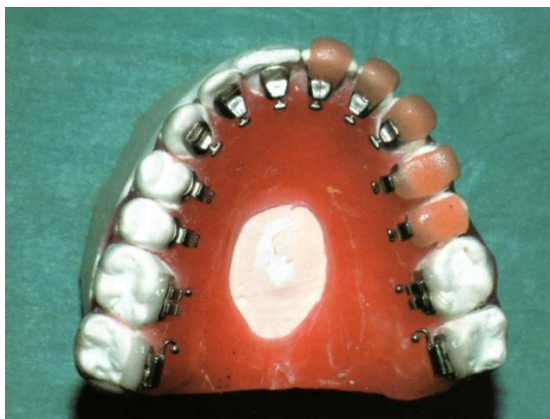


Fig. 92 Brackets en modelo corregido

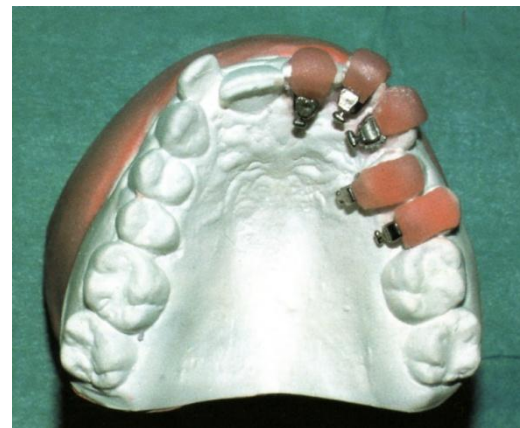


Fig. 93 Brackets en modelo inicial

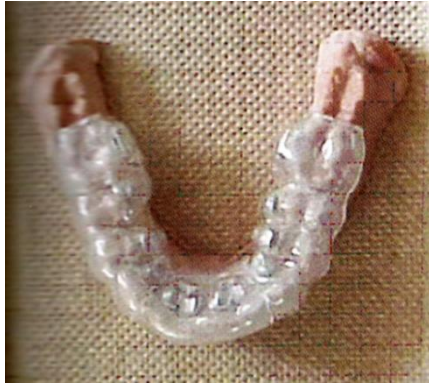

Fig. 94 Cubeta individual

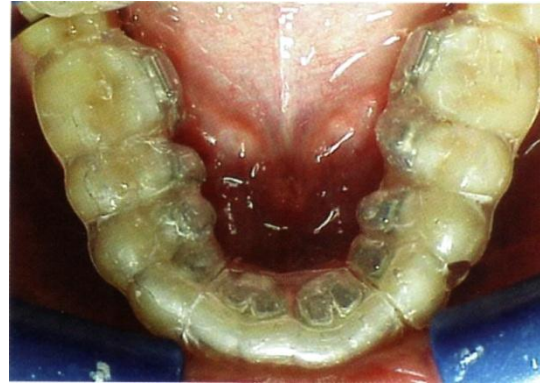

Fig. 95 Transferencia a boca de brackets con cubeta

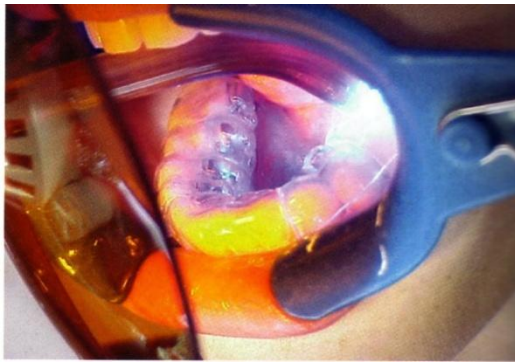

Fig. 96 Fotocurado de brackets linguales

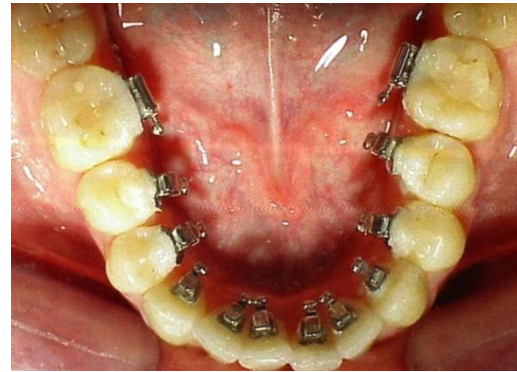


Fig. 97 Brackets linguales en boca

En algunos casos, es ventajoso comenzar la expansión usando aparatos tipo Pendulum o Quad-Hélix seguido por la colocación de brackets linguales para continuar la expansión y definir el torque y ubicación del diente. Para la etapa de transición, un retenedor conformado al vacío, de 1 mm de espesor, le es dado al paciente después que hayan sido tomadas las impresiones para los brackets linguales.¹⁷

6.12 HIGIENE ORAL CON LA TÉCNICA LINGUAL

La aparatología dificulta la capacidad del paciente para eliminar la placa, por lo que el paciente debe utilizar un enhebrador de seda dental, cepillar sus dientes a fondo con mayor frecuencia, así como un pulverizador de agua que ayudara a mantener la salud periodontal. Los pacientes portadores de ortodoncia lingual deben asistir a sus revisiones con mayor frecuencia para higiene y profilaxis.¹⁵

Además cuando el paciente presente molestias o irritaciones, se debe colocar cera o silicona en la zona de los brackets linguales para que le protejan.

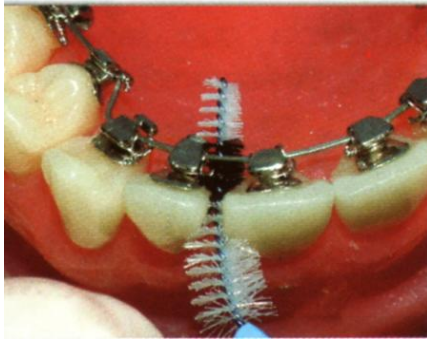

Fig. 98 Cepillo interdental

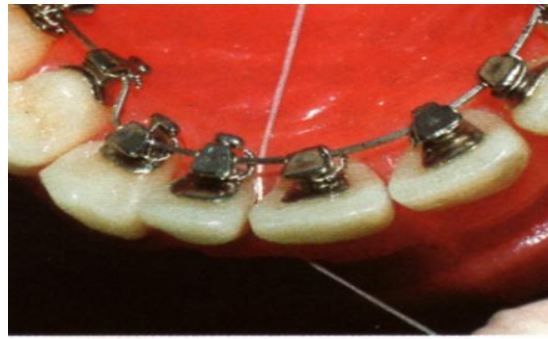

Fig. 99 Seda dental

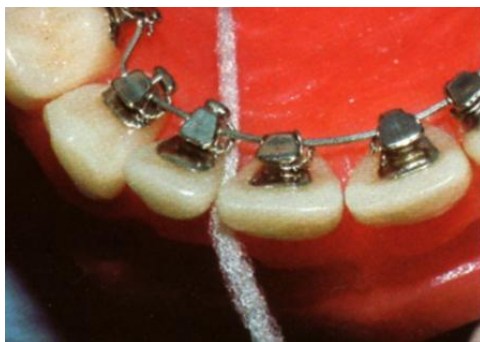

Fig. 100 Seda dental tipo Floss

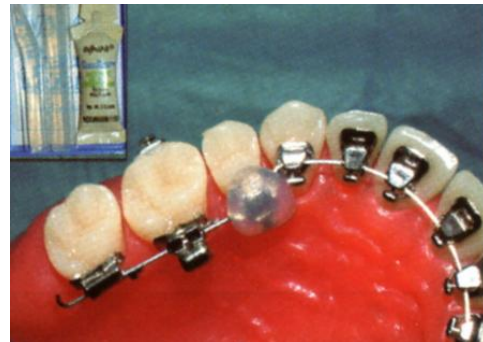

Fig. 101 Cera o silicona

6.13 RETIRO DE LA APARATOLOGÍA

El instrumento para retirar este tipo de aparatología son los “alicates para retirar brackets linguales de Kurz”. Cuando tenemos dientes que presentan movilidad o sensibilidad al hacer fuerza, se emplean alicates sin utilizar fuerzas de torsión sobre el diente.¹⁵

Debemos tener presente el riesgo que existe en los pacientes que aspiren los brackets al momento de ser retirados, por lo que es recomendable dejar el arco insertado y retirar toda la aparatología a la vez. Otra alternativa como medida de seguridad tanto en la posible aspiración de brackets y de partículas de cemento se puede colocar una gasa de 50 x 50 mm en el dorso de la lengua.

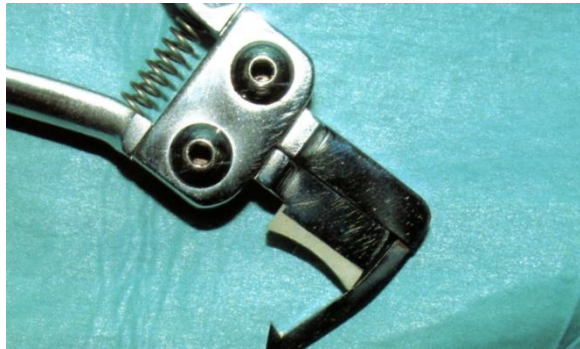

Fig. 102 Alicates para retirar brackets linguales

6.14 RETENEDOR

Debemos recordar que el paciente fue portador de esta técnica por la estética por lo que tendremos que colocar un retenedor igualmente invisible, como los retenedores fijos linguales, que puede ser un alambre fijo de premolar a premolar, y cuando es importante la retención vestibular anterior

se pueden utilizar retenedores de cromo- cobalto fino y festoneado ligeramente, con un aditamento vestibular removible para colocarlo solo por las noches. Con lo que tendríamos garantizada la estética y la buena función fonética en el día y una retención segura por la noche.¹⁵

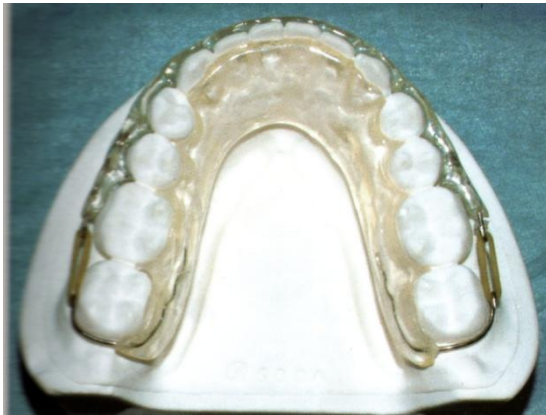

Fig. 103 Retenedor Kurz (vista oclusal)

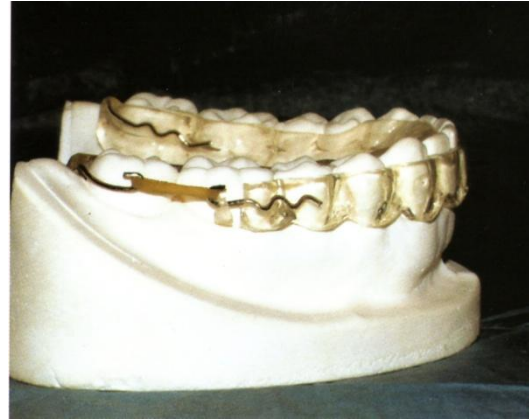

Fig. 104 Retenedor Kurz (vista lateral)



CAPÍTULO VII

TÉCNICA INVISIBLE CON INVISALIGN

7.1 ANTECEDENTES

En 1945 el Dr. H. D. Kesling mostró la posibilidad de utilizar aparatos removibles elásticos basados en el set-up de modelos dentales. Y dijo “el posicionador tiene otros usos aparte del perfeccionamiento final del caso y la retención.”¹⁹

Junto con otros doctores como Nahoum, Ponitz, Mc Namara, Sheridan, Rinchuse, Lindaver, Shoff, llegaron a la conclusión que los movimientos con los retenedores de cubierta invisible eran poco predecibles y en pequeñas magnitudes.²⁰

Align Technology Inc. Situada en Santa Clara, California, fue creada en marzo de 1997 por Zia Chishti co-fundador, y Kelsey Wirth co-fundador, presidente y director de la empresa. Ambos estudiaron economía, ciencias de la computación y negocios. Y crearon un programa con imágenes y gráficas en tercera dimensión (3 D) en el campo de la ortodoncia.²¹

Para poder utilizar el sistema invisalign es necesario tener la especialidad en ortodoncia, y obtener la certificación que otorga la compañía después de haber aprobado un curso que dura dos días.²¹

En México hasta la fecha se han certificado 123 ortodoncistas por Align Technology, los cuales cuentan con oficinas en el Distrito Federal, Europa y Pakistán.



7.2 INDICACIONES

- Mordida abierta leve
- Apiñamientos leves o moderados con reducción interproximal o expansión.
- Expansión dental posterior
- Cierre de diastemas leves o moderados de 2-6 mm
- Intrusión absoluta sólo de 1 o 2 dientes
- Extracción de incisivos inferiores por apiñamiento grave
- Distalización de 2-3 mm.

El sistema solo puede usarse si el paciente presenta una dentición permanente completa con los segundos molares presentes y en oclusión. Además debemos verificar que las restauraciones de los pacientes se encuentren en buenas condiciones ya que no se puede modificar la anatomía dental del paciente durante el tratamiento.

Si el paciente requiere de stripping el ortodoncista tiene dos opciones, la primera es hacerlo antes de tomar las impresiones y la segunda es durante el tratamiento ya que existe el programa "Treat II" el cual tiene la función de Dental Collision, que mide la cantidad de esmalte que se debe eliminar interproximalmente para alinear los dientes.²²

En casos que se necesiten extracciones, no se deben realizar antes de aceptar el tratamiento ya que el programa efectúa las extracciones virtuales.^{21, 22}



7.3 CONTRAINDICACIONES

- En pacientes comprometidos sistémicamente como epilepsia.
- Pacientes con enfermedad periodontal presente
- Para pacientes que necesiten correcciones esqueléticas
- Dentición mixta
- Problemas de disfunción en la ATM.^{21,22}

7.4 VENTAJAS

- Estética y comodidad
- El habla no se modifica en lo absoluto
- La higiene oral no se ve comprometida
- Reducción de tiempo en el sillón dental
- La activación media produce movimiento dentarios relativamente indoloros
- No produce reabsorción radicular
- El tiempo del tratamiento es equivalente al de la ortodoncia convencional

7.5 DESVENTAJAS

- Se lleva un mayor tiempo en la duración del paciente
- Es un tratamiento más costoso que las otras dos técnicas



- Con este sistema no se pueden realizar todas las anomalías dentofaciales
- También depende del ortodoncista, ya que deben tener un entrenamiento especial, el cuál lleva tiempo y dinero.

7.6 SOLICITUD DE LA TÉCNICA POR EL PACIENTE

Esto va a depender del aprendizaje del ortodoncista que adquiere con la experiencia la cual se determina de la siguiente manera.

- **POCA EXPERIENCIA:** cuando se han tratado de 0-15 casos, los cuales son relativamente sencillos y los resultados de los tratamientos son mas predecibles
- **EXPERIMENTADO:** de 16-50 casos
- **AVANZADO:** cuando el ortodoncista ha tratado a mas de 50 casos, en ese momento puede atender casos mas complejos y se utilizaran alternativas mas avanzadas, como extracción de premolares desplazamiento de molares hacia distal, mordidas cruzadas, mordidas profundas, entre otros.

7.7 DIAGNÓSTICO Y OPCIONES DE TRATAMIENTO

Las siguientes son las posibles alternativas de tratamiento comúnmente utilizadas con el sistema invisalign



7.7.1 APIÑAMIENTO

Este es común en la maloclusión, y se puede manifestar en diferentes grados que van de ligero, moderados y severos. En la técnica de invisalign en apiñamientos ligeros se realizan movimientos de preinclinación incisiva, contorno de las arcadas o un ligero desgaste. En apiñamientos moderados, se realizaran expansión de las arcadas, preinclinación, desgaste o extracciones. Y en un apiñamiento severo se requiere de una combinación de expansión, preinclinación, desgaste, extracciones o distalización.

Expansión y preinclinación

Es la solución para apiñamientos moderados en arcadas completas, la magnitud de ambas variara dependiendo del caso, de la forma de la arcada, de la salud periodontal y el grosor del esmalte del paciente. Ya que cuando el paciente presenta poco soporte periodontal lo ideal es expandir y proinclinarse menos y desgastar o extraer algún diente.

Stripping o reducción interproximal (RIP)

También se utiliza cuando el espacio es limitado y cuando se considera su uso se tiene que evaluar el soporte periodontal, la discrepancia del tamaño dental y también como pudiera verse afectado el overjet (mordida horizontal).

Se realiza siguiendo la forma anatómica de la cara del desgaste utilizando tiras de lijas de mano, discos de baja velocidad, o fresas de alta velocidad, se debe considerar que los últimos dos son menos recomendables por el riesgo hacia tejidos blandos y que no se tiene un control en el desgaste de los dientes.

Se puede realizar antes de tomar las impresiones con PVS o durante el curso del tratamiento. Se necesita desgastar de 3-4 mm. Se debe tener controlada la magnitud del desgaste para que los contactos no estén apretados y los dientes se puedan mover libremente

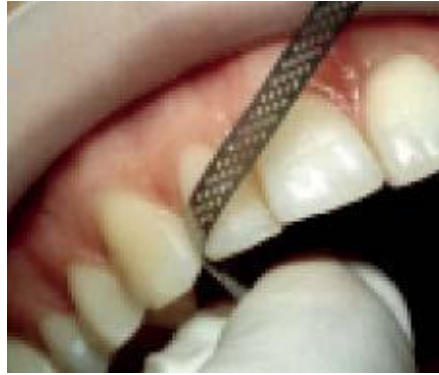

Fig. 105 Ejemplo de stripping

Extracción de un incisivo inferior

En este caso se debe tomar en cuenta cualquier discrepancia del tamaño dental y la relación de las sobremordidas del paciente. Los pacientes candidatos son los que están en clase I o en ligera clase II, apiñamiento moderado en incisivos, ningún apiñamiento en la arcada superior, estado periodontal aceptable, sobremordidas mínimas o moderadas.

Es importante para este tratamiento realizar un set-up para asegurar que los resultados oclusales serán aceptables.

Distalización

Se utiliza la distalización superior para modificar la relación antero posterior de los segmentos bucales. Debemos tomar en cuenta que la distalización inferior no es una opción de tratamiento común.

Extracción de premolares

En este caso son necesarios algunos auxiliares como aparatos fijos al final del tratamiento para alcanzar paralelización radicular y para cerrar el espacio remanente de la extracción.¹⁹



7.7.2 DIASTEMAS

Generalmente se deben a una discrepancia del tamaño dental, dientes ausentes, proinclinados, entre otros. Se dividen en tres categorías que son leves, moderados y severos. Cuando los diastemas anteriores son leves, pueden ser cerrados completamente con invisalign, retrayendo las coronas, y restringiendo la circunferencia de la arcada. En casos que los diastemas anteriores son moderados se pueden solucionar vía retracción cuando los dientes se encuentran proinclinados y son de tamaño normal. Si existe alguna discrepancia del tamaño dental y los dientes no están proinclinados, el cierre del espacio vía retracción terminara con un mal resultado estético y contactos anteriores prematuros. Si los diastemas ya sean anteriores o posteriores son severos mayores a 6 mm. El cierre de espacios se realiza con mesialización y quizá un tratamiento de restauración es complementario a invisalign y casi esencial cuando los espacios son severos.¹⁹

7.7.3 ARCADAS DENTARIAS ANGOSTAS

Estas se caracterizan por tener forma de “V” invertida, las arcadas dentarias angostas pueden ser ensanchadas tanto para mejorar la forma de arcada como la sonrisa, siempre y cuando haya un adecuado soporte periodontal que permita una expansión dental saludable. Recordemos que una sonrisa estética es aquella en la que los premolares y el primer molar pueden ser vistos en una sonrisa amplia y las arcadas tienen forma de “U” invertida, característica que no observamos en las arcadas angostas.

Con invisalign se logra alcanzar una expansión dental posterior de 2 a 3 mm. Por lado, es necesario revisar el hueso bucal en el segmento posterior para determinar si el caso puede ser expandido mentalmente y si se observa pérdida ósea o resorción en el área no se puede realizar dicha expansión.



La expansión esquelética no es posible solo con invisalign, este sistema solo es utilizado para el alineamiento, posterior a una expansión ortopédica, mecánica o quirúrgica.¹⁹

7.7.4 MORDIDA CRUZADA

Las mordidas cruzadas dentales o esqueléticas generalmente se presentan conjuntamente con un desplazamiento mandibular en el plano transversal o anteroposterior, este desplazamiento se debe a las interferencias que forzan al paciente a desplazar la mandíbula hacia un lado o hacia delante para tener funcionalidad.

La corrección de la mordida cruzada puede lograrse moviendo los dientes desplazados a su posición correcta, en una o ambas arcadas.

Las mordidas cruzadas anteriores se caracterizan por el desplazamiento o “tipping” bucal o lingual de los dientes, por lo que provocan que los dientes se posicionen más hacia bucal o lingual con respecto a los dientes de la arcada opuesta.

Las mordidas cruzadas posteriores aparentan ser unilaterales, sin embargo también pueden ser bilaterales. Este tipo de mordidas puede beneficiarse con una distalización, así como un desgaste para generar el espacio requerido para la corrección. En algunos casos se necesita al final del tratamiento de un tallado del esmalte para eliminar cualquier interferencia oclusal presente. El utilizar un plano de mordida puede ayudar a la corrección de la mordida cruzada, pero depende de la magnitud del problema.

Las mordidas cruzadas esqueléticas se caracterizan por tener un maxilar estrecho y la mandíbula ancha, en este caso el eje longitudinal de los dientes aparenta ser normal, sin embargo las arcadas no están coordinadas debido a



una discrepancia en el tamaño de estas. Y el tratamiento en los adultos requiere de una corrección quirúrgica y en los adolescentes con expansión palatal rápida o gradualmente recta.¹⁹

7.7.5 MORDIDA PROFUNDA

Es un problema vertical que es de suma importancia corregirlo ya que al hacerlo permitirá una mejor función en la oclusión.

Una causa común en los pacientes adultos es la Infra-erupción o atrición de los dientes posteriores. Así como una rotación hacia delante y hacia arriba de la mandíbula. Otra causa puede ser la sobre erupción de los incisivos inferiores.

Con el sistema invisalign se pueden intruir los incisivos inferiores, la clave esta en que el ortodoncista coloque aditamentos para la retención del alineador en los dientes posteriores que serán intruídos.

La extrusión de los dientes posteriores debe evitarse si solo se trata con invisalign, ya que esta es un movimiento menos predecible.¹⁹

7.7.6 MORDIDA ABIERTA

Puede ser dental o esquelética por lo que se debe prestar atención al perfil de los tejidos blandos del paciente, a la forma de las arcadas y al ángulo mandibular.

Con el sistema invisalign solo se corrigen mordidas abiertas dentales a través de una extrusión relativa vía “tip back” de los incisivos, lo que genera un efecto de extrusión relativa para profundizar la mordida. Otra forma de



profundizar la mordida es generar espacio con desgaste interproximal y retracción, siempre y cuando haya apiñamiento.

Durante el tratamiento con invisalign se sugiere colocar botones a los dientes extruyéndolos con elásticos verticales, para alcanzar una extrusión absoluta, para lo que se debe dar un tiempo suficiente para el desarrollo oseo alrededor de los dientes y así evitar la recidiva.

Las mordidas abiertas esqueléticas requieren de cirugía ortognática.¹⁹

7.7.7 CLASE II

Utilizando el tratamiento con invisalign como auxiliar se pueden realizar Extracción de dos premolares superiores o dos premolares superiores e inferiores, y generalmente se combina con aparatos fijos para terminar el tratamiento.

La meta es lograr una clase I tanto en molar como en caninos, así como un óptimo overjet y overbite.

Otra opción sería la distalización de los dientes superiores, usando elásticos clase II para soportar el anclaje o realizar una aproximación posterior que va de distal del canino al molar. Después del tratamiento se debe usar un retenedor por un tiempo prolongado para evitar la recidiva.

Con el sistema invisalign el tratamiento pre-quirúrgico es para alinear y coordinar los arcos con la corrección quirúrgica ortodóntica en un problema esquelético, inmediatamente después de la cirugía se colocan aparatos fijos con un arco en los brackets de forma pasiva. El caso puede terminarse con aparatos fijos post-quirúrgicos o con el uso del alineador invisalign.¹⁹

7.7.8 CLASE III

El tratamiento con invisalign se lleva a cabo combinado con una cirugía ortognática. Invisalign involucra las fases iniciales del alineamiento y coordinación de las arcadas, seguido de una cirugía ortognática e inmediatamente después de la cirugía se colocan brackets con un arco de acero inoxidable doblado de manera que quede pasivo dentro de los brackets. El paciente puede finalizar el tratamiento con aparatos tradicionales o con alineadores invisalign. Estos deberán usarse por un tiempo prolongado para evitar recidivas.¹⁹

7.8 DESCRIPCIÓN DE LA TÉCNICA

Para enviar un caso, la documentación que se requiere son: telerradiografía lateral, ortopantomografía, fotografías intraorales, fotografías extraorales, las impresiones de PVS de ambas arcadas, el registro de mordida y el formulario del tratamiento completo.¹⁹

7.8.1 TOMA DE IMPRESIONES

Se deben tomar impresiones de ambas arcadas con material de polivinilsiloxano, se recomienda utilizar la técnica de un solo tiempo, es aquella en la que el material pesado y el ligero se manipulan simultáneamente.

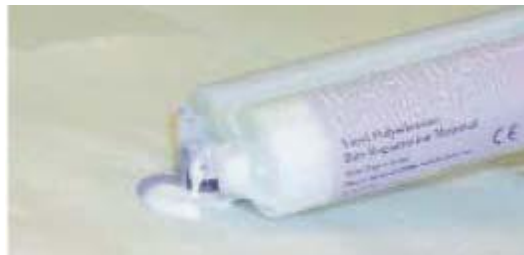

Fig. 106 Material para impresiones polivinilsiloxano

Realizando la mezcla de los materiales en una masa homogénea, se llena el portaimpresiones que se eligió con el material pesado y el ligero.




Fig. 107 Portaimpresiones enviadas por Align Technology

Se coloca sobre los dientes y el surco gingival, se lleva el portaimpresiones las cuales son perforadas y específicas de invisalign.

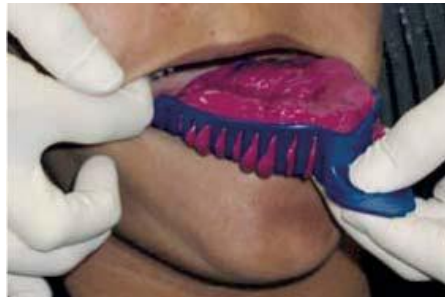

Fig. 108 toma de impresión en boca

La arcada que se desea, y se esperan de 5 a 6 minutos para la polimerización del material y se retira de la boca en un solo movimiento.²³

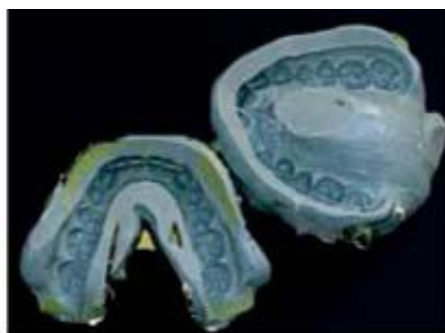

Fig. 109 Impresiones de polivinilsiloxano

7.8.2 REGISTRO DE MORDIDA O DIMENSIÓN VERTICAL

Después se realiza un registro de mordida al paciente con el mismo material, el cual se hace en oclusión céntrica.

Inyecte el material directamente sobre las superficies oclusales del paciente. En general, una capa de unos 5 mm de material de mordida es suficiente. No Sobrepase los 30 segundos de inyección.

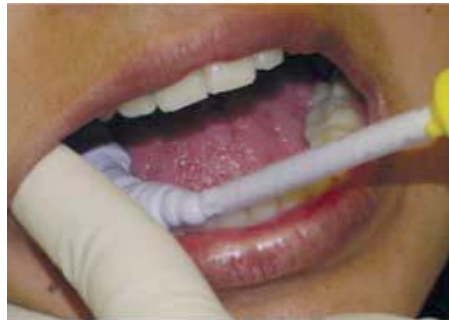

Fig. 110 Inyección del material

Oriente o instruya al paciente para que suavemente cierre la boca en la posición deseada. Debido a su naturaleza tixotrópica, el material de registro Rigid Bite no ofrece resistencia al cierre durante los 30 segundos de tiempo de trabajo.

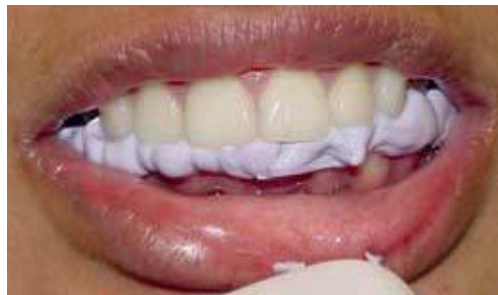

Fig. 111 toma de registro de mordida

Después de 1 minuto del comienzo de la mezcla, se puede retirar el material de la boca del paciente. Haga que el paciente abra la boca y despegue con cuidado el registro de mordida de los dientes. Verifique la existencia de material residual en áreas socavadas.

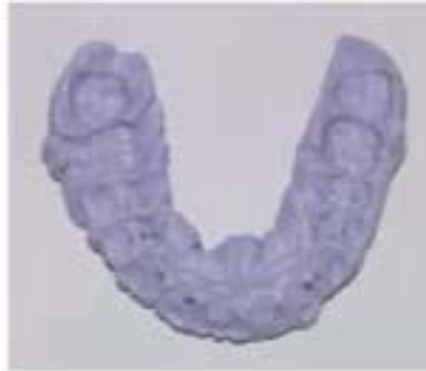

Fig. 112 Registro de mordida

7.8.3 ENVÍO DEL CASO

Para enviar un caso, la documentación que se requiere son: telerradiografía lateral, ortopantomografía, fotografías intraorales, fotografías extraorales, las impresiones de PVS de ambas arcadas, el registro de mordida y el formulario del tratamiento completo.¹⁹

7.8.4 PROCESAMIENTO

Una vez que la empresa Align Technology Inc. Recibe el caso, y coloca las impresiones en un contenedor especial FraschCT que es un avanzado sistema industrial informático de tomografía (TC), en donde se realiza un escaneado de ambas arcadas por medio en las que quedan en capas, las



cuales después se van reensamblando en el ordenador (St) treat 2.x, en ese momento el modelo se transforma en una imagen virtual tridimensional en el ordenador. Obteniendo una evolución del caso etapa por etapa hasta su terminación. Y como en ese momento las dos arcadas no están relacionadas entre si, se utiliza el registro de mordida para que tanto el ordenador como el técnico relacionen ambas arcadas.

Después los técnicos empiezan con el set-up virtual de los modelos utilizando el software denominado Treat II, con movimientos de 0.25 mm para cada activación

7.8.5 CLIN CHECK

Posteriormente se manda la secuencia del posible tratamiento al ortodoncista a su correo electrónico para que estudie y acepte o modifique el caso, por medio del programa Clin Check el cual es un programa tridimensional, y personalizado por lo que permite ver las posibilidades del tratamiento, y diferentes soluciones al problema, así como ver un resultado final.

Una vez aceptado el tratamiento todos los estadios que se observan en modelos tridimensionales se convierten en modelos físicos por medio del proceso de estereolitografía, es creado por medio de un láser computarizado. Los modelos son utilizados para crear los alineadores en una maquina de moldeado a presión llamada Biostar.

Los alineadores estan hechos con un material llamado poliuretano EX 30-30, tienen un grosor de 0.030 pulgadas, a estos se les graban las iniciales del paciente, el número de alineador y la arcada, además se les da terminación, pulido y desinfección para así enviarlos al ortodoncista.

El paciente debe utilizar los alineadores 22 horas al día por dos semanas, los cuales se van a ir cambiando sucesivamente. Cada nuevo alineador se coloca de acuerdo al movimiento dentario que va de 0.25 a 0.30 mm, dependiendo de la severidad del caso, se pueden utilizar de 10 a 50 alineadores.

Se retiran para comer, para la higiene bucal y para la limpieza de los mismos.

Los casos que presentan maloclusiones severas o complejas pueden ser tratados con lo que la compañía lo nombro "invisalign combinado", que es cuando los pacientes llevan por un tiempo ortodoncia convencional antes o después de los alineadores.

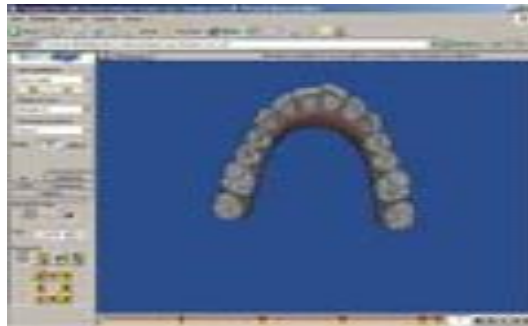

Fig. 113 Clin check

7.9 RETENCIÓN

En esta técnica se debe realizar una retención por medio de un retenedor el cuál se solicita a la compañía Align Technology, estan echos con poliuretano

EX40 con un grosor de 0.040 mm. Pero también se puede utilizar cualquier tipo de retenedor.²⁰

7.10 LOS ANCLAJES CON INVISALIGN

También son llamados attachments, son elementos de fijación constituidos por composites que contribuyen a realizar determinados movimientos dentarios con alineadores y se deben fabricar antes de la inserción del primer alineador. Estos anclajes se realizan por medio de una plantilla de 0.020 mm de espesor que es suministrada por la compañía Align Technology. Y por medio del ClinCheck se informa al ortodoncista la posición de los mismos.¹⁹

Los attachments que se utilizan actualmente tienen forma elipsoidal y rectangular. Los attachments elipsoidales se aplican cuando se busca que el diente subyacente realice una intrusión, extrusión o rotación. Para las intrusiones, los attachments aumentan la retención del aparato sobre el diente adyacente al que va a experimentar la intrusión. Para las extrusiones y rotaciones, los attachments ayudan a crear las fuerzas necesarias para que se efectúe el movimiento.

Y los rectangulares son para corregir en momentos de extracciones tanto de incisivo inferior como de premolares.




Fig. 114 Anclajes o attachments de invisalign

7.11 MOVIMIENTOS RADICULARES

Los alineadores encuentran una fuerza insuficiente ejercida por los dientes, el anclaje ofrece mejor superficie de agarre a la contrafuerza, con lo que se puede realizar el movimiento radicular deseado.

7.12 MOVIMIENTOS DE EXTRUSIÓN

Los anclajes constituyen bases artificiales que simplifican el movimiento y no deben superar los 2.00 mm.

Align no realizará extrusiones anteriores (2-2) de más de 1 mm a menos que el doctor las solicite específicamente.

Sin embargo, si se solicita ese tipo de extrusión, Align colocará, automáticamente, attachments elipsoidales horizontales sobre los incisivos que son objeto de extrusión en el Clin Check. Además, a menos que se solicite lo contrario, los movimientos extrusivos se programaran al final del tratamiento. Los attachments estarán presentes en el tratamiento desde la primera etapa.

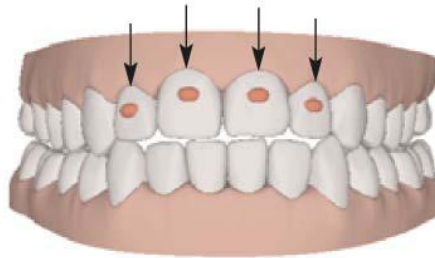


Fig. 115 Anclajes para extrusión de anteriores

7.13 MOVIMIENTOS DE INTRUSIÓN

Generan un movimiento de intrusión puro, debido al agarre que ejerce el aparato sobre la corona del diente impide el desplazamiento en sentido vestibular a lo largo del eje del diente lo que genera una fuerza en sentido apical.

Align colocará attachments, automáticamente, para intrusiones anteriores de más de ~0,50 mm. Se colocarán elipsoidales verticales, bilateralmente, en los dos dientes distales al último diente anterior objeto de la intrusión.

Los attachments colocados sobre cúspides para intrusiones de 2-2 se posicionarán a 2,5 mm de la línea de unión del cemento con el esmalte.

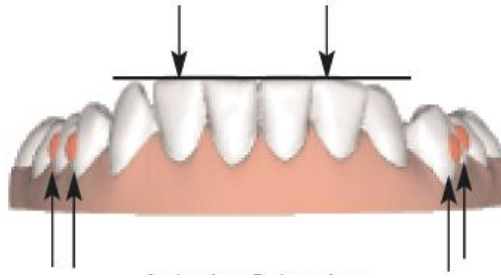


Fig. 116 Anclaje para intrusión de anteriores

7.14 MOVIMIENTO DE TORQUE

Las inclinaciones dentales son relativamente fáciles de realizar, las fuerzas de acción son menores con los alineadores.

7.15 TEJIDOS DENTARIOS Y PERIODONTALES

La terapia con la técnica invisalign cumple con todas las premisas para la conservación de las piezas dentales. Al usar fuerzas ligeras los tejidos periodontales se benefician ya que les da tiempo de responder a las zonas de aposición y de reabsorción ósea.



Las superficies del esmalte tanto por vestibular como por lingual no se ven afectadas especialmente en pacientes con descalcificaciones o esmalte hipoplásico.²²



CONCLUSIONES

Las tres técnicas tratadas en esta tesina, la convencional, lingual e invisible, nos van a dar buenos resultados, sin embargo como ya se observó, algunas tienen sus limitantes.

Las técnicas invisibles pueden ser una alternativa al tratamiento de ortodoncia cuando el paciente requiere de estética, principalmente en adultos con tratamientos leves o moderados.

Sin embargo también se pueden tratar los severos pero la técnica debe ser combinada con otra, como podría ser la convencional que trata casi todos los tipos de anomalías dentofaciales y no sólo en pacientes adultos.

En la actualidad debido a la mercadotecnia de las compañías, ha aumentado la demanda de pacientes por tener un tratamiento rápido e invisible. Lo que nos hace reflexionar, que no existe suficiente conocimiento acerca de las técnicas invisibles por parte de la mayoría de los ortodoncistas, para poder realizarla con seguridad como las técnicas convencionales.

Cabe destacar que las técnicas invisibles elevan sus costos, por encima de las técnicas convencionales, debido al tipo de material e instrumental que se utiliza, motivo por el que no termina de satisfacer tanto a pacientes como a profesionistas.



PROPUESTA

Principalmente el motivo de este trabajo es ampliar las alternativas del tratamiento ortodóncico, para brindar a los pacientes otras opciones además de la ya conocida técnica convencional.

Sin embargo para que el especialista pueda dar estas opciones de tratamiento se necesita de preparación y práctica de las técnicas invisibles.

Actualmente existen cirujanos dentistas que aún no conocen a ciencia cierta el manejo de dichas técnicas.

Por lo que mi propuesta es brindar la información necesaria de conocimiento a los alumnos de nivel licenciatura. Y así posteriormente a los alumnos de especialidad dar propiamente las técnicas y sean practicadas. Con el fin de egresar con mayor información y experiencia al campo laboral.

Esperamos que este trabajo de investigación sirva como guía para aquellos que quieran conocer otras alternativas de tratamientos.



FUENTES DE INFORMACIÓN

1. Graber T. M. "Ortodoncia Teórica y Práctica", 3ª Edición, Editorial Interamericana, México, 1974.
2. Graber, Vanarsdall, Vig, "Ortodoncia principios y técnicas actuales" 4ª Edición, Editorial Elsevier, España, 2006.
3. Moyers R.E. "Manual de Ortodoncia" 4ª Edición, Editorial Médica panamericana, Argentina, 1992.
4. Graber T. M., Rakosi T., Petrovic A. G. "Ortopedia dentofacial con aparatos funcionales", 2ª Edición, Editorial Harcourt, España, 2001.
5. Proffit W.R., Sarver D.M., Fields H.W., "Ortodoncia contemporánea", 4a Edición, Editorial Elsevier, España, 2008.
6. Enciso J. M. A. "Ortodoncia preventiva", México, 2002.
7. Sandoval P. "Anomalías dentomaxilares interceptables", México, 2002.
8. www.med.ufro.cl
9. Vellini- Ferreira "Ortodoncia Diagnóstico y planificación clínica", 1ª Edición, Editorial Artes médicas, Brasil, 2002.
10. Canut B. J. A. "Ortodoncia clínica y terapéutica", 2ª Edición, Editorial Masson, España, 2004.



11. Fisher- Brandies H. “Técnica ortodóncica indicaciones y clínica”, 1ª Edición, Editorial Masson, España, 1991.
12. Mayol, Mayoral “Ortodoncia principios fundamentales y prácticos”, Editorial Labor, Calabria 1971.
13. www.ortodoncia.ws.2004
14. Echarri L. P. “Diagnóstico en Ortodoncia estudio multidisciplinario”, Editorial Quintessence, Barcelona, 1998.
15. “Atlas de ortodoncia del adulto tratamiento funcional y estético”, 1ª Edición, Editorial Salvat, Barcelona, 1992.
16. Echarri L. P. “Ortodoncia lingual”, Editorial Nexus, Barcelona 2003.
17. Uribe Restrepo G. A. “Ortodoncia teórica y clínica” 2ª Edición, Editorial investigaciones biológicas, Colombia, 2010.
18. Espinosa de la Sierra R. “Diagnóstico práctico de oclusión”, Editorial Médica panamericana, México, 1995.
19. Bazzucchi A. Ortodoncia Clínica pag. 38- 42, Madrid, 2003
20. Bonugli N. A. Introducción a la técnica invisalign (parte I), pag. 160-167, 2002
21. www. Invisaligncec.com
22. Bonugli N. A. Técnica Invisalign (parte II), 2003
23. Pegoraro L.F. “Prótesis fija”, Editorial Artes médicas, Brasil, 2001.



REFERENCIAS DE FIGURAS

Figura 1. González R. S. "Historia de la ortodoncia", Ciencias médicas de cuba, 2006.

Figura 2. www.stomatologinfo.com

Figura 3. www.stomatologinfo.com

Figura 4. ortho.comuf.com/historia.html

Figura 5. beckerexhibits.wustl.edu/dental/bios/index.html

Figura 6. www.ortomedtlax.com

Figura 7. www.dentalalmanzacarrizo.com

Figura 8. www.scielo.org.ve/scielo

Figura 9. www.ortomedtlax.com

Figura 10. González A. A. Fototeca personal y archivo clínico, autoedición del año 2000- 2009, México, D. F.

Figura 11. González A. A. Fototeca personal y archivo clínico, autoedición del año 2000- 2009, México, D. F.

Figura 12. González A. A. Fototeca personal y archivo clínico, autoedición del año 2000- 2009, México, D. F.



Figura 13. González A. A. Fototeca personal y archivo clínico, autoedición del año 2000- 2009, México, D. F.

Figura 14. González A. A. Fototeca personal y archivo clínico, autoedición del año 2000- 2009, México, D. F.

Figura 15. González A. A. Fototeca personal y archivo clínico, autoedición del año 2000- 2009, México, D. F.

Figura 16. González A. A. Fototeca personal y archivo clínico, autoedición del año 2000- 2009, México, D. F.

Figura 17. González A. A. Fototeca personal y archivo clínico, autoedición del año 2000- 2009, México, D. F.

Figura 18. González A. A. Fototeca personal y archivo clínico, autoedición del año 2000- 2009, México, D. F.

Figura 19. González A. A. Fototeca personal y archivo clínico, autoedición del año 2000- 2009, México, D. F.

Figura 20. www.ortomedtlax.com

Figura 21. González A. A. Fototeca personal y archivo clínico, autoedición del año 2000- 2009, México, D. F.

Figura 22. www.ortomedtlax.com

Figura 23. Espinosa de la Sierra R. “Diagnóstico práctico de oclusión”, Editorial Médica panamericana, México, 1995.

Figura 24. González A. A. Fototeca personal y archivo clínico, autoedición del año 2000- 2009, México, D. F.



Figura 25. Vellini- Ferreira “Ortodoncia Diagnóstico y planificación clínica”, 1^a Edición, Editorial Artes médicas, Brasil, 2002.

Figura 26. Vellini- Ferreira “Ortodoncia Diagnóstico y planificación clínica”, 1^a Edición, Editorial Artes médicas, Brasil, 2002.

Figura 27. Vellini- Ferreira “Ortodoncia Diagnóstico y planificación clínica”, 1^a Edición, Editorial Artes médicas, Brasil, 2002.

Figura 28. Vellini- Ferreira “Ortodoncia Diagnóstico y planificación clínica”, 1^a Edición, Editorial Artes médicas, Brasil, 2002.

Figura 29. Vellini- Ferreira “Ortodoncia Diagnóstico y planificación clínica”, 1^a Edición, Editorial Artes médicas, Brasil, 2002.

Figura 30. Vellini- Ferreira “Ortodoncia Diagnóstico y planificación clínica”, 1^a Edición, Editorial Artes médicas, Brasil, 2002.

Figura 31. Vellini- Ferreira “Ortodoncia Diagnóstico y planificación clínica”, 1^a Edición, Editorial Artes médicas, Brasil, 2002.

Figura 32. González A. A. Fototeca personal y archivo clínico, autoedición del año 2000- 2009, México, D. F.

Figura 33. Fisher- Brandies H. “Técnica ortodóncica indicaciones y clínica”, 1^a Edición, Editorial Masson, España, 1991.

Figura 34. Fisher- Brandies H. “Técnica ortodóncica indicaciones y clínica”, 1^a Edición, Editorial Masson, España, 1991.

Figura 35. Fisher- Brandies H. “Técnica ortodóncica indicaciones y clínica”, 1^a Edición, Editorial Masson, España, 1991.

Figura 36. Fisher- Brandies H. “Técnica ortodóncica indicaciones y clínica”, 1^a Edición, Editorial Masson, España, 1991.



Figura 37. Fisher- Brandies H. “Técnica ortodóncica indicaciones y clínica”, 1^a Edición, Editorial Masson, España, 1991.

Figura 38. Fisher- Brandies H. “Técnica ortodóncica indicaciones y clínica”, 1^a Edición, Editorial Masson, España, 1991.

Figura 39. Fisher- Brandies H. “Técnica ortodóncica indicaciones y clínica”, 1^a Edición, Editorial Masson, España, 1991.

Figura 40. Fisher- Brandies H. “Técnica ortodóncica indicaciones y clínica”, 1^a Edición, Editorial Masson, España, 1991.

Figura 41. Fisher- Brandies H. “Técnica ortodóncica indicaciones y clínica”, 1^a Edición, Editorial Masson, España, 1991.

Figura 42. Fisher- Brandies H. “Técnica ortodóncica indicaciones y clínica”, 1^a Edición, Editorial Masson, España, 1991.

Figura 43. Echarri L. P. “Ortodoncia lingual”, Editorial Nexus, Barcelona, 2003.

Figura 44. Echarri L. P. “Ortodoncia lingual”, Editorial Nexus, Barcelona, 2003.

Figura 45. Echarri L. P. “Ortodoncia lingual”, Editorial Nexus, Barcelona, 2003.

Figura 46. Echarri L. P. “Ortodoncia lingual”, Editorial Nexus, Barcelona, 2003.

Figura 47. Echarri L. P. “Ortodoncia lingual”, Editorial Nexus, Barcelona, 2003.

Figura 48. Echarri L. P. “Ortodoncia lingual”, Editorial Nexus, Barcelona, 2003.



Figura 49. Echarri L. P. “Ortodoncia lingual”, Editorial Nexus, Barcelona, 2003.

Figura 50. Echarri L. P. “Ortodoncia lingual”, Editorial Nexus, Barcelona, 2003.

Figura 51. Echarri L. P. “Ortodoncia lingual”, Editorial Nexus, Barcelona, 2003.

Figura 52. Echarri L. P. “Ortodoncia lingual”, Editorial Nexus, Barcelona, 2003.

Figura 53. Echarri L. P. “Ortodoncia lingual”, Editorial Nexus, Barcelona, 2003.

Figura 54. Echarri L. P. “Ortodoncia lingual”, Editorial Nexus, Barcelona, 2003.

Figura 55. Echarri L. P. “Ortodoncia lingual”, Editorial Nexus, Barcelona, 2003.

Figura 56. Echarri L. P. “Ortodoncia lingual”, Editorial Nexus, Barcelona, 2003.

Figura 57. Echarri L. P. “Ortodoncia lingual”, Editorial Nexus, Barcelona, 2003.

Figura 58. Echarri L. P. “Ortodoncia lingual”, Editorial Nexus, Barcelona, 2003.

Figura 59. Echarri L. P. “Ortodoncia lingual”, Editorial Nexus, Barcelona, 2003.

Figura 60. Echarri L. P. “Ortodoncia lingual”, Editorial Nexus, Barcelona, 2003.



Figura 61. Echarri L. P. “Ortodoncia lingual”, Editorial Nexus, Barcelona, 2003.

Figura 62. Echarri L. P. “Ortodoncia lingual”, Editorial Nexus, Barcelona, 2003.

Figura 63. Echarri L. P. “Ortodoncia lingual”, Editorial Nexus, Barcelona, 2003.

Figura 64. Echarri L. P. “Ortodoncia lingual”, Editorial Nexus, Barcelona, 2003.

Figura 65. Echarri L. P. “Ortodoncia lingual”, Editorial Nexus, Barcelona, 2003.

Figura 66. Echarri L. P. “Ortodoncia lingual”, Editorial Nexus, Barcelona, 2003.

Figura 67. Echarri L. P. “Ortodoncia lingual”, Editorial Nexus, Barcelona, 2003.

Figura 68. Echarri L. P. “Ortodoncia lingual”, Editorial Nexus, Barcelona, 2003.

Figura 69. Echarri L. P. “Ortodoncia lingual”, Editorial Nexus, Barcelona, 2003.

Figura 70. Echarri L. P. “Ortodoncia lingual”, Editorial Nexus, Barcelona, 2003.

Figura 71. Echarri L. P. “Ortodoncia lingual”, Editorial Nexus, Barcelona, 2003.

Figura 72. Echarri L. P. “Ortodoncia lingual”, Editorial Nexus, Barcelona, 2003.



Figura 73. Echarri L. P. “Ortodoncia lingual”, Editorial Nexus, Barcelona, 2003.

Figura 74. Echarri L. P. “Ortodoncia lingual”, Editorial Nexus, Barcelona, 2003.

Figura 75. Echarri L. P. “Ortodoncia lingual”, Editorial Nexus, Barcelona, 2003.

Figura 76. Echarri L. P. “Ortodoncia lingual”, Editorial Nexus, Barcelona, 2003.

Figura 77. Echarri L. P. “Ortodoncia lingual”, Editorial Nexus, Barcelona, 2003.

Figura 78. Echarri L. P. “Ortodoncia lingual”, Editorial Nexus, Barcelona, 2003.

Figura 79. Echarri L. P. “Ortodoncia lingual”, Editorial Nexus, Barcelona, 2003.

Figura 80. Echarri L. P. “Ortodoncia lingual”, Editorial Nexus, Barcelona, 2003.

Figura 81. Echarri L. P. “Ortodoncia lingual”, Editorial Nexus, Barcelona, 2003.

Figura 82. Echarri L. P. “Ortodoncia lingual”, Editorial Nexus, Barcelona, 2003.

Figura 83. Echarri L. P. “Ortodoncia lingual”, Editorial Nexus, Barcelona, 2003.

Figura 84. Echarri L. P. “Ortodoncia lingual”, Editorial Nexus, Barcelona, 2003.



Figura 85. Echarri L. P. “Ortodoncia lingual”, Editorial Nexus, Barcelona, 2003.

Figura 86. Echarri L. P. “Ortodoncia lingual”, Editorial Nexus, Barcelona, 2003.

Figura 87. Echarri L. P. “Ortodoncia lingual”, Editorial Nexus, Barcelona, 2003.

Figura 88. Echarri L. P. “Ortodoncia lingual”, Editorial Nexus, Barcelona, 2003.

Figura 89. Echarri L. P. “Ortodoncia lingual”, Editorial Nexus, Barcelona, 2003.

Figura 90. Echarri L. P. “Ortodoncia lingual”, Editorial Nexus, Barcelona, 2003.

Figura 91. Echarri L. P. “Ortodoncia lingual”, Editorial Nexus, Barcelona, 2003.

Figura 92. Echarri L. P. “Ortodoncia lingual”, Editorial Nexus, Barcelona, 2003.

Figura 93. Echarri L. P. “Ortodoncia lingual”, Editorial Nexus, Barcelona, 2003.

Figura 94. Echarri L. P. “Diagnóstico en Ortodoncia estudio multidisciplinario”, Editorial Quintessence, Barcelona, 1998.

Figura 95. Echarri L. P. “Diagnóstico en Ortodoncia estudio multidisciplinario”, Editorial Quintessence, Barcelona, 1998.

Figura 96. Echarri L. P. “Diagnóstico en Ortodoncia estudio multidisciplinario”, Editorial Quintessence, Barcelona, 1998.



Figura 97. Echarri L. P. “Diagnóstico en Ortodoncia estudio multidisciplinario”, Editorial Quintessence, Barcelona, 1998.

Figura 98. Echarri L. P. “Ortodoncia lingual”, Editorial Nexus, Barcelona, 2003.

Figura 99. Echarri L. P. “Ortodoncia lingual”, Editorial Nexus, Barcelona, 2003.

Figura 100. Echarri L. P. “Ortodoncia lingual”, Editorial Nexus, Barcelona, 2003.

Figura 101. Echarri L. P. “Ortodoncia lingual”, Editorial Nexus, Barcelona, 2003.

Figura 102. Echarri L. P. “Ortodoncia lingual”, Editorial Nexus, Barcelona, 2003.

Figura 103. Echarri L. P. “Ortodoncia lingual”, Editorial Nexus, Barcelona, 2003.

Figura 104. Echarri L. P. “Ortodoncia lingual”, Editorial Nexus, Barcelona, 2003.

Figura 105. Align Technology, Inc. Europa. “Guía de referencia invisalign”, versión en español, 1- 118.

Figura 106. Align Technology, Inc. Europa. “Guía de referencia invisalign”, versión en español, 1- 118.

Figura 107. Align Technology, Inc. Europa. “Guía de referencia invisalign”, versión en español, 1- 118.

Figura 108. Align Technology, Inc. Europa. “Guía de referencia invisalign”, versión en español, 1- 118.



Figura 109. Align Technology, Inc. Europa. “Guía de referencia invisalign”, versión en español, 1- 118.

Figura 110. Align Technology, Inc. Europa. “Guía de referencia invisalign”, versión en español, 1- 118.

Figura 111. Align Technology, Inc. Europa. “Guía de referencia invisalign”, versión en español, 1- 118.

Figura 112. Align Technology, Inc. Europa. “Guía de referencia invisalign”, versión en español, 1- 118.

Figura 113. Align Technology, Inc. Europa. “Guía de referencia invisalign”, versión en español, 1- 118.

Figura 114. Bazzucchi A. Ortodoncia Clínica pag. 38- 42, Madrid, 2003

Figura 115. Bazzucchi A. Ortodoncia Clínica pag. 38- 42, Madrid, 2003

Figura 116. Bazzucchi A. Ortodoncia Clínica pag. 38- 42, Madrid, 2003